

# Mesenterialis panniculitistől akut hasig

Orbán-Szilágyi Ákos dr.<sup>1</sup>, Horváth Miklós dr.<sup>1</sup>, Gyökeres Tibor dr.<sup>1</sup>, Szepesy Gábor dr., Szabó Tamás dr.<sup>3</sup>,  
Árva Ilona dr.<sup>4</sup>, Süveges Erzsébet dr.<sup>5</sup>, Herszényi László dr.<sup>1</sup>

<sup>1</sup>MH EK, Gasztroenterológiai Osztály, Budapest; <sup>2</sup>Affidea, Diagnosztika Radiológia, Budapest; <sup>3</sup>MH EK, Általános Sebészeti Osztály, Budapest; <sup>4</sup>MH EK, Intenzív terápiás ellátás, Budapest; <sup>5</sup>Országos Haemophilia Központ, Budapest  
Correspondence: szakoos@gmail.com

Az akut hasi kórképek differenciáldiagnosztikájában alapvető a képalkotó vizsgálatok szerepe, de a vizsgálómódszerek korlátai a kórkép felismerését nehezíthetik. Két, kezdetben mesenterialis panniculitis miatt Osztályunkra felvételre került, középkorú férfi beteg esetének ismertetésén keresztül kívánjuk felhívni a figyelmet a mesenterialis panniculitis, mint radiológiai véleményekben nem ritkán megjelenő diagnózis mögött esetlegesen fennálló súlyosabb, életveszélyes kórképek lehetőségére. Első betegünk esetében vena mesenterica trombózis, második betegünkénél pedig több, hasi eret érintő szűkület igazolódott az akut has háttérében. A klinikummal nem egyező képalkotó vizsgálatok eredménye esetén a radiológiai leletek revíziója feltétlenül indokolt.

**KULCSSZAVAK:** mesenterialis panniculitis, komputertomográfia, akut hasi fájdalom, lymphoma, mesenterialis trombózis

## From mesenteric panniculitis to acute abdomen

The role of imaging modalities are essential in the differential diagnosis of acute abdominal pain but the limitations of the radiological methods can complicate the diagnosis of the disease. Our aim is to draw attention to the possibility that mesenterial panniculitis, a common radiological finding, can mimic more serious, life-threatening illnesses. We report the cases of two middle-aged male patients who had been first admitted to our Department with the diagnosis of mesenterial panniculitis while one having superior mesenterial venous thrombosis, and the other having multiple abdominal arterial occlusions causing the acute abdominal pain. In the case of imaging studies that are not relevant to the clinical picture, revision of the radiological findings is absolutely warranted.

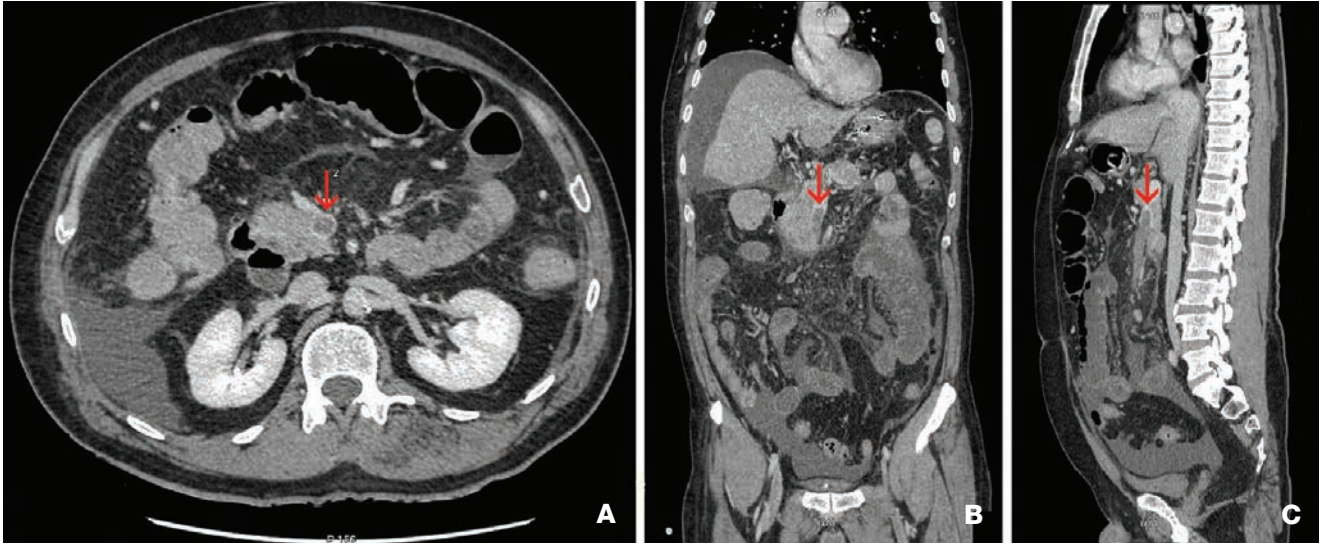
**KEYWORDS:** mesenteric panniculitis, computed tomography, acute abdominal pain, lymphoma, mesenterial thrombosis

### Bevezetés

Akut hasi fájdalmak miatt vizsgált betegeknél a képalkotó vizsgálatoknak különösen fontos szerepe van a differenciáldiagnosztikában. Ilyen esetekben a mesenterialis panniculitis diagnózisával viszonylag gyakran találkozhatunk a radiológiai véleményekben. Primer formájában egy ritka, ismeretlen etiológiájú, jó kimenetelű, a mesenterialis zsírszövetnek hegesedéssel járó krónikus gyulladásos elváltozása. Alapvetően szövettani diagnózis,

a képalkotó vizsgálatok csak utalhatnak rá. Szekunder formájában gyakoribb, számos betegség, főként dagadtos betegségek, de esetenként hasi trauma, műtét, autoimmun gyulladásos betegségek állhatnak a háttérében, amelyek kizárása nélkülözhetetlen a mesenterialis panniculitis diagnózisának megerősítésében. Az alábbiakban két eset ismertetése következik, rövid irodalmi áttekintés kíséretében, amelyek felhívják a figyelmet a mesenterialis panniculitis háttérében felmerülő hasi érelváltozások lehetőségére.

**1. ábra: Vénás fázisú CT-vizsgálat igazolta a vénás rendszer kiterjedt trombózisát. Nyíl: vena mesenterica sup. elzáródása axialis (A), coronalis (B), sagittalis (C) metszeteken**



## Esetismertetések

### 1. ESET

54 éves férfi betegnek hetek óta tartó hasi fájdalom, étvágytalanság, palpitáció miatt kezdődött kivizsgálása, laboratóriumi vizsgálata emelkedett gyulladásos paramétereket és pozitív D-dimer értékeket igazolt, mellkas angio-CT vizsgálata pulmonalis embólia fennállását kizárta. Hasi CT-vizsgálata mesenterialis panniculitist véleményezett, majd Gasztroenterológiai Osztályunkra utalták. Osztályunkra történő felvételekor már akut has klinikumát észleltük. Az emelkedett D-dimer és a nem egyértelmű radiológiai lelet miatt felmerült a vena mesenterica trombózis lehetősége. Vénás fázisú angiográfia hiányában a korábban készült CT revíziója ezt sem megerősíteni sem kizárni nem tudta, ellenjavallat hiányában terápiás dózissal LMWH-t indítottunk majd vénás fázisú

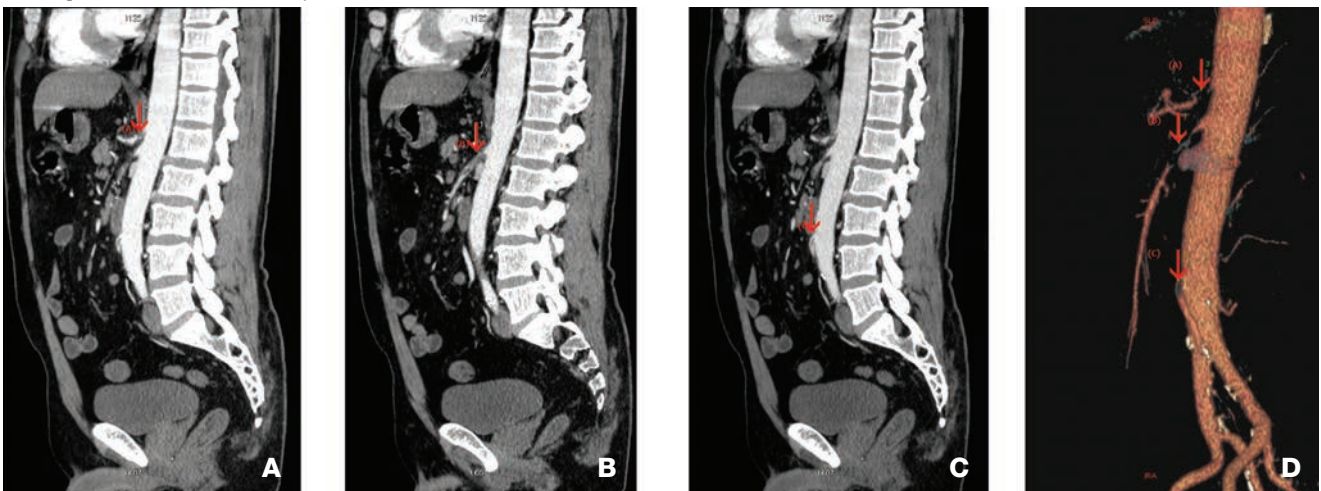
CT-vizsgálat igazolta a vénás rendszer kiterjedt trombózisát (1. ábra). Multidiszciplináris szakorvosi konzultáció trombolízis mellett döntött, majd ITO-n altepláz kezelést követően Na-heparint indítottak. Állapota rendeződött, terápiás LMWH-val emittáltuk. Thrombophilia irányában történt kivizsgálása során heterozigóta FV-Leiden- és heterozigóta MTHFR-mutáció igazolódott emelkedett FVIII szinttel, amely miatt a beteg élethosszig tartó antikoagulálást igényel.

### 2. ESET

58 éves férfi betegnek egy hónapja progrediáló hasi fájdalom, étvágytalanság, fogyás miatt kezdődött kivizsgálása. Laboratóriumi leleteiben emelkedett LDH-, CRP-értékek és leukocytosis igazolódott, hasi CT-vizsgálatán mesenterialis panniculitis ábrázolódott. Sebészeti osztályra helyezték, ahol konzervatív terápia ellenére

**2. ábra: Hasi CT angiográfia során ábrázolódó érszűkületek**

**A: Nyíl: Truncus coeliacus eredésében szubtotális szűkület; B: Nyíl: Arteria mesenterica superior proximális szakaszán szubtotális szűkület; C: Nyíl: Arteria mesenterica inferior eredésében közepes fokú szűkület; D: 3D rekonstrukciós ábra a három szűkült szakasról**



panaszai fokozódtak. Kontroll hasi CT-vizsgálata, amely nem angiográfiás protokoll szerint történt, továbbra is mesenterialis panniculitist véleményezett. A panniculitis miatt indított szteroid terápia hatására panaszai javultak, akut sebészeti teendő hiányában Gasztroenterológiai Osztályunkra helyezték. Osztályunkon hasi státusza progrediált, tekintettel a pozitív D-dimer értékre LMWH-kezelést indítottunk majd egy ismételt, immáron angiográfiával kiegészített CT-vizsgálatot végeztünk. Ennek során szubtotális szűkületek ábrázolódtak a truncus coeliacus eredésében (2. A ábra), az arteria mesenterica superior proximalis szakaszán (2. B ábra), valamint az arteria mesenterica inferior eredésének közepes fokú szűkülete (2. C ábra) is igazolódott. A beteg Érsebészeti Osztályra került, ahol konzervatív terápiát folytattak. A magas fehérvérsejtszám háttérben krónikus myelomocytar leukémia igazolódott.

## Megbeszélés

A mesenterialis panniculitis primer és szekunder csoportba sorolható. Primer formája ritka (prevalenciája 0,6-2,5%), amelyre főként 50–70 év közötti férfiakban megjelenő, a mesenterialis zsírszövet idiopátiás, fibrózissal járó krónikus gyulladása jellemző (1, 2). Első alkalommal 1924-ben „retraktilis mesenteritis” néven Jura írta le, majd a későbbiekben mesenterialis lipodystrophia, mesenterialis panniculitis és szklerotizáló mesenteritis néven is említették, attól függően, hogy a szövettanilag átfedő elváltozásokban a zsírsejtek nekrozisa, a limfocitászűrűséggel járó krónikus gyulladás vagy a mesenterium zsugorodását előidéző hegesedés dominál. Emory és munkatársa szerint az eltérő elnevezések egyazon betegség különböző stádiumait jelölik (3, 4, 5).

A mesenterium gyulladása másodlagos jelenséggé válhat különböző állapotban alakulhat ki. Leggyakrabban paraneoplasziás jelenséggé válhat malignitással (lymphoma, limfocitászűrűség, myeloma, carcionoid tumor, gyomor-, vastagbél-, pancreas-, vesekarcinóma) mutat összefüggést, azonban leírták iszkémiás károsodással, mesenterialis trombózissal, mesenterialis arteriopátiával, vasculitissal, hasi traumával és műtétekkel, autoimmun betegségekkel, lokális gyulladással, fertőzésekkel és infektív folyamatokkal való kapcsolatát is. Differenciáldiagnózis szempontjából legfontosabb a háttérben fennálló daganatok lehetőségére gondolni (6, 7) (1. táblázat).

Klinikailag változatos megjelenésű, primer esetben legtöbbször jóindulatú, gyakran tünetmentes, de előfordulhat vékonybél-elzáródással szövődő súlyos formája is (8). A tünetek általában nem jellegzetesek, szekunder esetben a betegek rendszerint a háttérben álló betegség (gyakran malignitás) tüneteit és jeleit mutatják. A leggyakoribb panasz a hasi fájdalom, láz, fogyás, hasmenés, hányás, étvágytalanság, székrekedés, puffadás, felszívódási zavar, hányinger valamint tapintható hasi rezisztencia és ascites is jelentkezhet. Laboratóriumi vizsgálatokban általában nincs kóros eltérés, de esetenként emelkedett CRP, enyhe anémia és hypoalbuminémia jelen lehet (9, 10, 11).

## 1. táblázat: Mesenterialis panniculitis klinikai differenciáldiagnózisa

- Malignitás (lymphoma, limfocitászűrűség, leukémia, myeloma, carcionoid tumor, gyomor-, vastagbél-, pancreas- vesekarcinóma)
- Iszkémiás károsodás
- Mesenterialis trombózis
- Mesenterialis arteriopathia, Vasculitis
- Amyloidosis
- Hasi trauma, műtétek
- Autoimmun betegségek
- Lokális gyulladással járó folyamatok, infektív

## 2. táblázat: Mesenterialis panniculitis radiológiai differenciáldiagnózisa

- Malignus lymphoma
- Peritonealis carcinomatosis
- Carcinoid tumor
- Amyloidosis
- Mesenterialis fibromatosis
- Mesenterialis ödéma

A diagnózis szövettani vizsgálaton (sebészeti biopszián) alapszik, de erre ritkán kerül sor, többségében radiológiai véleményekben („incidentaloma” formájában) találkozhatunk vele (4). Leggyakoribb típusos bár nem specifikus jele a hasi CT-vizsgálatok során a mesenterialis zsírszöveti denzitás fokozódása, az ún. „ködös (misty) mesenterium” (12), amelyet a mesenterium folyadék vagy hegszövetes infiltrációja okozhat, de szintén megjelenhet gyulladással járó beszűrűség vagy neoplasztikus sejtek általi infiltráció következtében is. A képalkotó vizsgálat során további típusos jele az ún. „halo” vagy zsírszöveti gyűrű jel, ami a nyirokcsomók és erek körüli megkímélt, megtartott denzitású zsírszövetet jelöli, valamint a pszeudotok képződés. A radiológiai leggyakoribb, mesenteriumot is érintő, hasonló megjelenést mutató, differenciáldiagnosztika vonatkozásában jelentős folyamatok közé tartoznak a malignus lymphoma, peritonealis carcinomatosis, carcionoid tumor, amyloidosis és mesenterialis fibromatosis, valamint a hypoalbuminémia, cirrózis vagy dekompenzált szívelégtelenség okozta pangás következtében megjelenő mesenterialis ödéma (4, 8, 13) (2. táblázat).

A betegség ritkasága miatt nincs általánosan elfogadott terápiás javaslat. A terápia minden esetben empirikus és személyre szabott, az alaptergység függvénye. A többségében lassú progressziót mutató, jóindulatú, primer formájában lehetséges a tünetek spontán regressziója is, de jól reagál a gyulladáscsökkentő, immunosuppresszív kezelésekre, ezért elsődlegesen kortikoszteroid adása javasolt, de hatásos lehet akár a thiopurin, colchicin, thalidomid, cyclophosphamid és tamoxifen terápia is. Sebészeti beavatkozásra ritkán, a súlyosabb, akár fatális szövődésekkel, mint vékonybél-obstrukcióval, ileusszal járó esetekben lehet szükség (10, 14, 15).

## Következtetések

A mesenterialis panniculitis viszonylag gyakori incidentális lelet a hasi CT-vizsgálatok során. Nem specifikus CT-jelei a mesenterialis zsírszövet krónikus gyulladását, hegesedését ábrázolják, amely primer esetben ritka, többnyire tünetmentes, kedvező kórlefoylású betegséget jelöl, azonban

szekunder formájában a változatos tünetek háttérében számos akár súlyos, életveszélyes betegség is állhat, amelyek kizárása nélkülözhetetlen a mesenterialis panniculitis diagnózisának felállításában. Amennyiben a beteg klinikuma és radiológiai véleménye nincs összhangban, mindenképp javasolt a radiológiai lelet revíziója, kiegészítő CT (angiográfia) vizsgálat elvégzése.

## Irodalom

- Emory TS, Monihan JM, Carr NJ, et al. Sclerosing Mesenteritis, Mesenteric Panniculitis and Mesenteric Lipodystrophy: a single entity. *Am J Surg Pathol* 1997; 21(4): 392–8. doi.org/10.1097/0000478-199704000-00004
- Green MS, Chhabra R, Goyal H. Sclerosing mesenteritis: a comprehensive clinical review. *Ann Transl Med* 2018; 6(17): 336. doi.org/10.21037/atm.2018.07.01
- Daskalogiannaki M, Voloudaki A, Prassopoulos P, et al. CT evaluation of mesenteric panniculitis: prevalence and associated diseases. *AJR Am J Roentgenol* 2000; 174(2): 427–431. doi.org/10.2214/ajr.174.2.1740427
- Nyberg L, Björk J, Björkdahl P, et al. Sclerosing mesenteritis and mesenteric panniculitis - clinical experience and radiological features. *BMC Gastroenterol* 2017; 17(1): 75. Published 2017 Jun 13. doi.org/10.1186/s12876-017-0632-7
- van Putte-Katier N, van Bommel EF, Elgersma OE, et al. Mesenteric panniculitis: prevalence, clinicoradiological presentation and 5-year follow-up. *Br J Radiol* 2014; 87(1044): 20140451. doi.org/10.1259/bjr.20140451
- Gögebakan Ö, Osterhoff MA, Albrecht T. Mesenteric Panniculitis (MP): A Frequent Coincidental CT Finding of Debatable Clinical Significance. *Rofo* 2018 Nov; 190(11): 1044–1052. doi.org/10.1055/a-0633-3558
- Mahafza WS, Manzalawi KA, Gharaibeh AA, et al. Diagnosis of mesenteric panniculitis in the multi-detector computed tomography era. Association with malignancy and surgical history. *Saudi Med J* 2017; 38(10): 1013–1018. doi.org/10.15537/smj.2017.10.20163

- Akram S, Pardi DS, Schaffner JA, et al. Sclerosing mesenteritis: clinical features, treatment, and outcome in ninety-two patients. *Clin Gastroenterol Hepatol* 2007; 5(5): 589–596. doi: 10.1016/j.cgh.2007.02.032 doi.org/10.1016/j.cgh.2007.02.032
- Buyukkaya A, Gunes H, Ozaydin I, et al. An unusual cause of acute abdominal pain: mesenteric panniculitis. *Am J Emerg Med* 2015; S0735-6757. doi.org/10.1016/j.ajem.2015.02.050
- Issa I, Baydoun H. Mesenteric panniculitis: various presentations and treatment regimens. *World J Gastroenterol* 2009; 15(30): 3827–3830. [PMC free article] [PubMed] [Google Scholar] doi.org/10.3748/wjg.15.3827
- Sahin A, Artas H, Eroglu Y, et al. An Overlooked Potentially Treatable Disorder: Idiopathic Mesenteric Panniculitis. *Med Princ Pract* 2018; 26(6): 567–572. doi.org/10.1159/000484605
- McLaughlin PD, Filippone A, Maher MM. The “misty mesentery”: mesenteric panniculitis and its mimics. *AJR Am J Roentgenol* 2013; 200: W116–23. doi.org/10.2214/ajr.12.8493
- Al-Omari MH, Qararha K, Garaleh M, et al. Mesenteric panniculitis: comparison of computed tomography findings in patients with and without malignancy. *Clin Exp Gastroenterol* 2018; 12: 1–8. Published 2018 Dec 27. doi.org/10.2147/ceg.s1825133
- Gomes DC, Quaresma L. Sclerosing mesenteritis: a benign cause of mesenteric mass lesions. *Pan Afr Med J* 2017; 27: 228. Published 2017 Jul 28. doi.org/10.11604/pamj.2017.27.228.11542
- Jerraya H, Khalfallah M, Nouira R, et al. Mesenteric Panniculitis: An Unusual Cause of Epigastric Pain. *J Clin Diagn Res* 2015; 9(12): PU01. doi.org/10.7860/jcdr/2015/15533.6882



## EREDMÉNYES BÉLTISZTÍTÁS, SIKERES VIZSGÁLAT<sup>1</sup>

- Diagnosztikai beavatkozások előtti béltisztításra<sup>2</sup>
- Beavatkozás idejéhez időzített egyszerű adagolási módok<sup>2</sup>
- Kombinált, potens kimosó hatást fejt ki<sup>2</sup>
- Kellemes, citromos ízesítés<sup>3</sup>
- Jól tolerálható<sup>4</sup>



150 ml



150 ml

CitraFleet por bésőleges oldathoz 2x tasak (OGYI-T-22498/01). Hatóanyagok tasakonként (15,08 g): nátrium-pikosulfát 10,0 mg; könnyű magnézium-oxid 3,5 g; vízmentes citromsav 10,97 g. ATC kód: A06AB58. Bővebb információért olvassa el a gyógyszer alkalmazási előírását! Alkalmazási előírás száma: OGYÉI/20445/2019. A szöveg ellenőrzésének dátuma: 2019.08.13. A forgalomba hozatali engedély jogosultja: Casen Recordati S.L. Autovía de Logroño, Km

13,300, 50180 Utebo, Zaragoza Spanyolország. Magyarországi kizárólagos forgalmazó: Goodwill Pharma Kft. 6724, Szeged, Cserzy Mihály u. 32. Tel: +36 62 443 571. A CitraFleet por bésőleges oldathoz 2x tasak kizárólag orvosi rendelvényhez kötött gyógyszer (V). Nem támogatott, szabadáras gyógyszer, melynek ajánlott fogyasztói ára, nagykereskedőtől, illetve patikától függetlenül eltérő lehet. Amennyiben termékünk alkalmazása során „Nemkívánatos eseményt” észlel, kérjük, 24 órán belül jelentse

a pharmacovigilance@goodwillpharma.com e-mail címen vagy a +36 30 222 2763 telefonszámon! **Referenciák:** 1. Froehlich F et al. *Gastrointestinal Endoscopy* 2015; 61: 378–384. 2. CitraFleet por bésőleges oldathoz alkalmazási előírata (OGYÉI/20445/2019) 3. Von R. Schirin-Sokhan, C. Trautwein. *MMW-Fortschritte der Medizin Originalien* Nr. 1/2009 (151. Jg.), S.34–38. 4. Prados R et al. *Endoscopy* 2014; 46 – P\_030. Dokumentum lezárva: 2019.08.29. GW01256



Részletes információk: [https://www.ogyei.gov.hu/gyogyszeradatbazis/index.php?action=show\\_details&item=89646](https://www.ogyei.gov.hu/gyogyszeradatbazis/index.php?action=show_details&item=89646)