



# Gyulladásos bélbetegségek bőrgyógyászati vonatkozásai – a bél-mikrobiom tükrében

■ Bánvölgyi András dr., Anker Pálma dr., Kiss Norbert dr., Lőrincz Kende dr., Wikonkál Norbert dr., Medvecz Márta dr. Semmelweis Egyetem, Bőr-, Nemikórtani és Bőronkológiai Klinika, Budapest

A komplex, multifaktoriális hátterű gyulladásos bélbetegségek multidiszciplináris jelentőségűek, társulhatnak extraintesztinális tünetekkel, ezen belül igen gyakori a bőrérzékenység. Egyes bőrbetegségek esetén a gyulladásos bélbetegségekben leírt dysbiosis figyelhető meg, amely felveti a kórképek közötti szoros kapcsolatot. A dysbiosis célzott probiotikummal vagy antibiotikummal történő kezelése, illetve a probiotikumok preventív alkalmazása nem új keletű elképzelés egyes bőrgyógyászati kórképek esetén, azonban az irodalmi adatok gyakran ellentmondóak. Az alábbiakban áttekintjük a gyulladásos bélbetegségekkel társuló fontosabb bőrgyógyászati kórképeket, azok patomechanizmusát, illetve a bél-bőr-tengely kezelésének eddig ismert lehetőségeit.

Kulcsszavak: gyulladásos bélbetegség, IBD, psoriasis, atópiás dermatitis, mikrobiom

## The dermatological aspects of inflammatory bowel diseases – in the light of the gut microbiome

Inflammatory bowel diseases are complex, multifactorial conditions with interdisciplinary significance. They can be associated with extraintestinal manifestations, skin symptoms are often present. Some skin conditions are associated with gut dysbiosis similar to that found in inflammatory bowel disease, which implies a strong connection between these disorders. The treatment of dysbiosis with antibiotics and probiotics or the use of preventive probiotics is not a new concept in the case of dermatological diseases. However, literature data in these cases are contradictory. Herein we review the most important dermatological conditions associated with inflammatory bowel disease, their pathogenesis and the possible treatment options of the gut-skin axis.

Keywords: inflammatory bowel disease, IBD, psoriasis, atopic dermatitis, microbiome

### Bevezetés

A gyulladásos bélbetegségek (IBD, inflammatory bowel disease), azaz a Crohn-betegség (CD, Crohn's disease) és a colitis ulcerosa (UC) prevalenciája egyaránt meghaladja a 0,3%-ot, társadalmi és egészség-közgazdaságtani hatásuk vitathatatlan (1, 2). A bélrendszer érintettsége mellett gyakran (6-47%) extraintesztinális manifesztációk léphetnek fel (3). Ezek elsődlegesen a bőrt, a szemet, a vázizomrendszert és a hepatobiliáris egységet érintik (4).

Az IBD-ben ismert dysbiosis mellett egyre több bőrbetegség esetében derül fény a bél-mikrobiom zavarára és annak patognomikus szerepére. A cikk további részében az IBD bőrgyógyászati vonatkozásainak rövid bemutatását követően, azok bél-mikrobiom zavarral való kapcsolatát és az ezen alapuló terápiás megfontolásokat részletezzük. A továbbiakban a mikrobiom kifejezés alatt célzottan a bélrendszer mikrobiomjára utalunk, a cikk terjedelmi korlátai miatt a bőr mikrobiomjának tárgyalását mellőzzük.

**1. táblázat: A gyulladásos bélbetegségekkel összefüggő főbb bőrgyógyászati kórképek csoportosítása a patomechanizmus alapján, klinikai jellemzőik, epidemiológiájuk, a bél-mikrobiom eltérései és kezelési lehetőségeik**

Csoport	Definíció	Kórképek	Klinikai jellemzők	Epidemiológia	Kezelés	Mikrobiom eltérés
<b>1. Specifikus csoport</b>	Szövettanilag IBD-vel egyezés	Metasztatikus OD	Granulomatosus, ulcerált csomók és plakkok, gyakran genitálisan	N/A	CD-vel megegyező, gyakran terápia refrakter	N/A
<b>2. Reaktív csoport</b>	IBD, bél-mikrobiom, vagy más AG által provokált immunmediált reakció	Stomatitis aphtosa Pyoderma gangrenosum (PG) Erythema nodosum Sweet-szindróma	Szájúreg nyálkahártyán fehérés lepedékekkel fedett, fájdalmas fekélyek, gyakran multiplex Rapidan jelentkezik, főként AV-n, széli részekben haemorrhagiás, fájdalmas fekély AV-k feszítő felszínén, erythemás fájdalmas subcutan csomók Lazacvörös, multiforme-szerű plakkok, lehet hólyagképződés. Láz, ízületi panaszok	CD-ben 10%, UC-ben 4% IBD prevalencia 20%, PG-ben, IBD-ben PG 2% CD-ben 6%, UC-ben 3%, nőknél gyakoribb N/A	CD kezelésére jól reagál, lokális anesztetikumok, CS Lokális CS, calcineurin inhibitor, szisztémás CS, más IS, biológiai terápia (TNF $\alpha$ , IL-12/23, IL-17) P.o. kálium-jodid, lokális vagy szisztémás CS. Lokális vagy szisztémás CS, egyéb IS.	N/A N/A N/A N/A
<b>3. IBD-hez társuló kórképek</b>	IBD esetén fokozott incidencia	Hidradenitis suppurativa Rosacea Psoriasis Atópiás dermatitis Epidermolysis bullosa acquisita	Főként hajlatokban fájdalmas csomók, purulens váladékozás, sipolyképződés Fokozott bőrférékenység, teleangiectasiák, papulopustulák, phymák Erythemás, hámló plakkok könyökök, térd, fejbőr, törzs területén. Pustulosus palmoplantaris psoriasis is. Arthritis 10%-ban Arc, nyak, könyökhajlat, térdhajlat és törzs oldalán. Erythemás, excoriált papulák, plakkok AI bullosis, ízületi feszítő felszínén, sérülések nyomán hólyagok. Heggel, miliumokkal gyógyulnak Kontakt dermatitis, urticaria, Quincke-ödéma	CD-ben 2-23%-os, UC-nél 1% alatt CD-ben 0,17%, UC-ben 0,16%, OR 2:17 CD-ben 2%, UC-ben 1%, OR 1,78 CD-ben 2,48%, UC-ben 1,82%, OR 1,3 CD-vel konincidencia 30%, UC-nél 10% alatt	Antiszeptikum, szisztémás AB, TNF $\alpha$ -gátló, STEEP Lokális ivermectin, lokális / szisztémás metronidazol, GERD kezelése. IPL, lézer Lokális CS, fényterápia. MTX, biológiai terápia: TNF $\alpha$ , IL12/23, IL17 gátló Hidratálás/lipidbőtiás, lokális CS, calcineurin inhibitor fényterápia. Cyclosporin, MTX, IL4-R Szisztémás CS, más IS, Rituximab, IVIG	F. prausnitzii és E.coli aránya változóan SIBO/H.pylori fertőzés, Lactobacillus $\downarrow$ , Desulfovibrio $\uparrow$ F. prausnitzii $\downarrow$ , Bacteroidetes $\downarrow$ , E.coli (AIEC) $\uparrow$ Lactobacillus $\downarrow$ , Bifidobacterium $\uparrow$ , Clostridium difficile $\uparrow$ N/A N/A N/A
<b>4. IBD terápiája következtében / által triggerelt</b>	Gyógyszerek mellékhatása vagy adverz reakciója	Szulfonamid érzékenység Sztteroid acne Seborrhoeás dermatitis	Terápia refrakter seborrhoeás tünetek arcon és hajás fejbőrön	N/A N/A	Gyógyszer elhagyása BPO, lokális AB Ketoconazol, szulfur, lokális CS	N/A N/A N/A
<b>5. Malabszorpcióhoz társuló bőrtünetek</b>	Vitaminok, nyomelemek elégtelen szintézise és/ vagy felszívódása	TNF $\alpha$ -gátlók okozta tünetek Cinkhiány (acrodermatitis enteropathica) B $_1$ , B $_2$ , B $_6$ , B $_9$ , és C-vitamin-hiány D-vitamin hiány	Psoriasisform plakkok testszerte pustulosus palmoplantaris psoriasisnak megfelelő tünetek Akracon ekzematiform, erosív tünetek Haj- és körömnövekedés zavara, fokozott bőrsérülékenység, szájnálkahártya- és ajakgyulladás Immundysregulatio, psoriasis aktivitás	N/A N/A N/A	Terápiaváltás: IL-12/23, IL-17 gátlók Vitaminok és nyomelemek pótlása	N/A N/A N/A

Rövidítések: N/A: nincs adat; IBD: gyulladásos bélbetegség (Inflammatory Bowel Disease); CD: Crohn-betegség (Crohn's Disease); UC: colitis ulcerosa (Ulcerative Colitis); CS: kortikoszteroid; AG: antigén; IS: immunszuppresszív kezelés; AV: alsó végtag; AB: antibiotikum; STEEP: (Skin-Tissue-sparing Exsion with Electrosurgical Peeling); IPL: villanófényes kezelés (Intense Pulsed Light therapy); OR: objektív rizikó; GERD: gastroesophageális refluxbetegség (gastroesophageal reflux disease); SIBO: kontaminált vékonybél-szindróma (Small Intestine Bacterial Overgrowth); AIEC: adhezív-invazív E. coli; MTX: metotrexat; IVIG: intravénás immunglobulin; BPO: benzol-peroxid (2, 5, 19, 21, 28, 30)

## IBD-vel összefüggő bőr- és nyálkahártya-tünetek

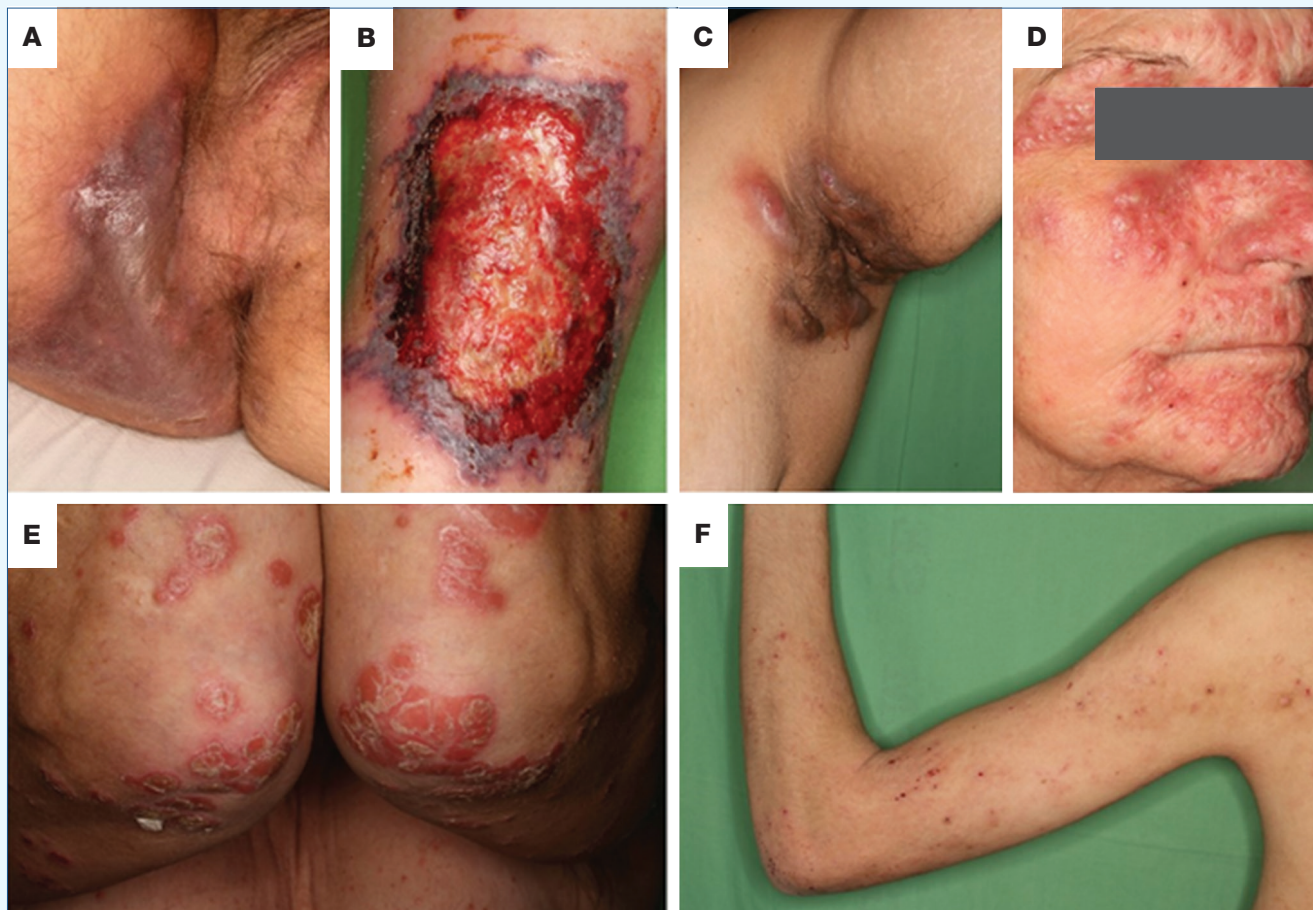
Az IBD-hez kapcsolatosan gyakorta társulnak bőrgyógyászati eltérések, az esetek 25%-ában akár meg is előzhetik a bélpanaszok jelentkezését (3, 5). A bőrt- és nyálkahártyákat érintő tüneteket 5 csoportba lehet osztani (3), ezek főbb jellemzőit lásd az 1. táblázatban.

A specifikus csoportnál az elváltozások szövettani képe megegyezik a bélrendszer alapbetegségével. A második, azaz a reaktív csoportba immunmediált folyamatokat sorolnak, ahol az alapbetegséghez, vagy a bél-mikrobiomhoz kapcsolható antigének provokálják a tüneteket. A harmadik csoportba az IBD megléte esetén fokozott incidenciát mutató, ún. IBD-hez társuló kórképeket vesszük. A negyedik csoportot a terápia következtében mellékhatásként vagy adverz reakcióként fellépő bőrtünetek jelentik. Az utolsó csoportot a vitaminok vagy nyomelemek malabszorpcióhoz társuló hiánybetegségei alkotják. A kórképek részletes klinikai leírásától a cikk terjedelmi korlátai miatt eltekintünk, ezt illetően utalunk *Károlyi és munkatársai* kiváló közleményére (4). Továbbá az 1. ábrán a lényegesebb bőrbetegségek jellemző klinikai megjelenését képekkel illusztráljuk.

### 1. ábra: Gyulladásos bélbetegséghez kapcsolható bőrgyógyászati betegségek

**A: Metasztatikus Crohn-betegség, B: pyoderma gangrenosum, C: hidradenitis suppurativa, D: rosacea papulopustulosa, E: psoriasis vulgaris, nagyplakkos forma, F: atópiás dermatitis**

Forrás: Semmelweis Egyetem, Bőr-, Nemikórtani és Bőronkológiai Klinika képanyaga



## IBD betegséghajlam genetikai faktorai

A komplex, poligénes hátterű IBD tekintetében családvizsgálatok és genome-wide association studies (GWAS) adatai alapján napjainkra több mint 240 genetikai lókuszt (funkcionáló gének és nem kódoló régiók egyaránt) additív vagy protektív szerepe körvonalazódott a betegséghajlam kialakításában (6). A NOD2/CARD15, ATG16L1 és az CDH1-gének polimorfizmusai CD-re, a HLA-DRB1 haplotípus UC-ra jellemzőek. Az IBD patomechanizmusában központi szerepet játszó IL23R-Th17 tengely aktivitását meghatározó citokin, citokinreceptor és egyéb effektor tényezők (pl. IL23R, JAK2, STAT3, IL12) génjeinek egyes mutációi az IBD rizikójára és súlyosságára gyakorolnak hatást (6). Ezek más immunmediált vagy gyulladásos bőrbetegségekben is kimutathatók. Az IBD fenotípusát és az aktivitást befolyásoló nem genetikai faktorok közül kiemelendő a bél mikrobiomjának normálistól eltérő megoszlása, azaz a dysbiosis (7).

## IBD-re jellemző mikrobiom-változások – a dysbiosis

*Molnár Tamás* a Gasztroenterológiai és Hepatológiai Szemlében 2018-ban megjelent cikkében kiválóan foglalja össze a normál mikrobiomra és az IBD-re jellemző

dysbiosis jellegzetességeit (8). Alább ennek mentén, illetve további ismeretekkel kiegészítve a bőrgyógyászati szempontból lényeges elemek kiemelésével taglaljuk a mikrobiom és az IBD kapcsolatát.

A bél mikrobiomot több mint 1000 törzs alkotja, a biodiverzitás megőrzése a normál működés szempontjából lényeges (9). A bélflóra 99%-át a *Firmicutes*, a *Bacteroidetes*, a *Proteobacteria* és *Actinobacteria* törzsek alkotják, ezen belül jelentős a *Clostridium*, *Lactobacillus* és *Bifidobacterium* csoportokba tartozó fajok aránya (10).

IBD és mikrobiom kapcsolatában „a tyúk vagy tojás” felvetés a mai napig nem eldöntött kérdés. Valószínűsíthető, hogy a mikrobiom kóros megváltozása egyaránt szerepel kiváltó okként az IBD kialakulása és aktivitás fokozódása mögött, illetve annak következménye is (10). A dysbiosisra jellemző legfontosabb változások a diverzitás és a *Firmicutes* törzsek arányának csökkenése. A *Proteobacteria* törzsbe tartozó *E. coli* kifejezetten az adhézióra-invázióra képes (AIEC, adhesive-invasive *E. Coli*) típus mennyisége növekszik, ez gyulladást és az immunaktivitás fokozódását válthatja ki (11). A *Desulfovibrio* fajok a hidrogén-szulfát-termelés fokozásával a mucosa károsodását váltják ki (12). A *Clostridium*ok IV. számú alcsoportjába tartozó *Faecalibacterium prausnitzii* kolonizációja csökken (13). A *F. prausnitzii* jelentőségét a gyulladáscsökkentő hatású rövidláncú zsírsavak közé tartozó butiráttermelő képessége adja. Mind CD, mind UC esetében a relapszus esélyével korrelációt mutatott a **F. prausnitzii** kolonizációjának mértéke (14, 15). A *F. prausnitzii* serkenti a regulátor T-limfociták (Treg) differenciálódását és az IL-10 termelődését, amely gátolja a TNF $\alpha$ -termelést, az antigénprezentáló és a T-helper-1 (Th1) sejtek aktiválódását. Továbbá a *F. prausnitzii* csökkenti az IL-12, az IFN- $\gamma$  és NFkB szintjét (16). A bélrendszer dysbiosisában, nemcsak IBD esetén, a Treg – T-helper 17 (Th17) egyensúly az utóbbi javára billen, ez számos immunmediált kórkép aktivitását fokozhatja (17).

### Bőrgyógyászati kórképekben észlelhető bél-mikrobiom-változások

A IBD-hez kapcsolódó bőrbetegségek közül sem a specifikus, sem a reaktív kórképek kapcsán a mikrobiomra irányuló vizsgálat eddig még nem történtek. A társult kórképek, főként a rosacea, az atopiás dermatitis (AD) és a psoriasis esetében ugyanakkor több adat áll rendelkezésre.

A rosacea esetén *Parodi és munkatársai* a kontaminált vékonybél-szindróma (SIBO, small intestine bacterial overgrowth) prevalenciája jelentősen meghaladta a kontrollcsoportét, és a rifamixin kezelés a rosacea státuszát szignifikánsan javította (18). *Gravina és munkatársai* 90 beteget vizsgálva a *Helicobacter pylori* fertőzés előfordulását szignifikánsan magasabbnak mérték rosaceás betegek körében, az eradikáció jelentősen javította a bőrtüneteket. Ugyanebben a vizsgálatban a SIBO prevalenciájával nem mutattak ki korrelációt (19). Egy metaanalízis viszont nem talált szignifikáns összefüggést a *H. pylori* fertőzöttség és a rosacea klinikai aktivitása között (20). *Nam és munkatársai* rosaceás betegek székletének metagenomikai vizsgálatával az IBD-ben is leírt *Lactobacillus*

*abundancia* növekedését találták (21). A *Citrobacter* és *Desulfovibrio* fajok mértéke rosaceás betegekben csökkent, szemben az IBD esetén várt emelkedéssel (21, 22).

Az AD esetében egyes tanulmányokban a *Bifidobacterium* fajok aránya csökkent, másokban növekedett (23, 24). A *Clostridium* csoport arányának növekedése korrelált az AD fellángolásának kockázatával, azonban később nem tudták ezt reprodukálni (25, 26). A *Lactobacillus paracasei* az AD kialakulásának kockázatát csökkentette, viszont a további vizsgálatok már nem támasztották ezt alá (26, 27).

Psoriasisban és arthritis psoriaticában *Scher és munkatársai* igazolták, hogy a diverzitás, főként az *Actinobacteria*, *Ruminococcus* és *Bacteroidetes* törzsek relatív abundanciája csökkent (28). A *Bacteroidetes* törzsek csökkenését *Codoner és munkatársai* is kimutatták (29). *Eppinga és munkatársai* szerint az IBD dysbiosis mintázatához hasonlóan psoriasisban is csökken az *F. prausnitzii* és növekszik az AIEC aránya (30).

Hidradenitis suppuratívában (HS) eddig nem igazolták, hogy specifikus dysbiosis alakulna (30).

### IBD dysbiosis és bőrgyógyászati kórképek kapcsolata – Lehetséges patomechanizmusok

Psoriasis esetén az *F. prausnitzii* arányának csökkenése és az AIEC-fajok mértékének növekedése jellemző. Az *F. prausnitzii* az IL-10-termelést fokozásán keresztül a TNF $\alpha$ , IL-12, IFN- $\gamma$  és IL-17-szintézist csökkenti. Egyed számának csökkenése az előbbi citokinek mennyiségének növekedéséhez vezet, amelyek kulcsszerepet játszanak a psoriasis patomechanizmusában. Az IFN- $\gamma$ -szint növekedés felelős az IBD TNF $\alpha$  terápiája mellett adveren kialakuló palmoplantaris psoriasisért (31). A TNF $\alpha$  és IL-17 rosaceában is fontos szerepet játszik, a vaszkuláris endotheliális növekedési faktor (VEGF) expressziója révén fokozza a neoangiogenezist (32). *L. casei* törzsek intraperitoneális beadását követően egerekben az IL-12 növekedését és az IgE-szint csökkenését mérték (33), amely AD esetében kedvező lehet. A patogén *Clostridium* fajok által termelt p-krezol és szabad fenol a kerin-gésen keresztül a bőrbe jutva annak barrier funkcióját csökkentik és károsodott keratinizációhoz vezetnek (34).

### Terápiás lehetőségek és megfontolások

Az IBD tekintetében a normál flóra helyreállítását célzó vizsgálatok eredményei szerények és jórészt ellentmondásosak. UC, illetve CD esetében egy kereskedelmi forgalomban lévő probiotikus készítmény hatása megegyezett az 5-ASA-terápiával, de a kis esetszámok miatt további vizsgálatok szükségesek (36, 37). A bőrtünetekre célzottan alkalmazott orális probiotikum-készítményeket a legtöbb tanulmány AD-ben vizsgálta. Az *L. casei*, *L. paracasei*, *Lactobacillus fermentum* és *Lactobacillus salivarius*, illetve a *Bifidobacterium* törzsek a bél-mikrobiom változása mellett az AD rizikóját vagy aktivitását csökkentették egyes klinikai vizsgálatokban, de más tanulmányok nem igazoltak kedvező hatást (38).

Gyermekeknél AD-ben *L. fermentum* és *L. salivarius* adása szignifikánsan csökkentette a betegségaktivitás mérésére szolgáló SCORAD (SCOREing Atopic Dermatitis) értéket, *L. casei* és *Bifidobacterium* törzsek együttes alkalmazásánál ugyancsak kedvező hatást mértek (38). *Lactobacillus rhamnosus* és *L. paracasei* törzsekkel ugyanakkor ellentmondásos eredmények születtek. Az összes ilyen irányú vizsgálat közel felében kedvező, a többi esetben elégtelen terápiás hatásról számoltak be (38).

Rosacea esetén az elsődleges a SIBO vagy *H. pylori* fertőzés terápiája. A rosaceás tünetek egyes tanulmányok szerint a kezelésre javultak, az eredmények azonban itt is ellentmondásosak (18–20).

Psoriasisnál eddig egy humán vizsgálat áll rendelkezésre, itt *Bifidobacterium infantis* adásával a szérum TNF- $\alpha$ -szint csökkenését észlelték, azonban a bőrtápusz változását nem vizsgálták (39). Egerekben *Lactobacillus pentosus* adásával meggátolható volt a psoriasis kialakulása, a bőrükben az orális probiotikum-kezelés után a TNF $\alpha$ , IL-6, IL-23 és IL-17 citokinek szintje csökkent (40). HS esetében orális probiotikum alkalmazásával közlés nem áll rendelkezésre. Acne vulgaris esetén sikerrel alkalmaztak *Lactobacillus acidophilus*, *Lactobacillus bulgaricus* és *Bifidobacterium bifidum* tartalmú készítményeket, amelyek 30-67%-kal csökkentették a gyulladás mértékét (41). Seborrhoeás dermatitissel *L. paracasei* alkalmazásával értek el sikereket (42).

## Következtetések

Az IBD és a bőrgyógyászati kórképek között szoros kapcsolat áll fenn, aktivitásuk sokszor együtt változik, az IBD kezelése a bőrtüneteken is javíthat. IBD-ben alapvető a bélrendszer dysbiosisa, amelynek jelentőségére egyre több bőrbetegségben derül fény. A bél-mikrobiom egyes tagjai kifejezett immunmoduláló hatással bírnak, befolyásolni képesek bizonyos citokin útvonalakat, mint például a psoriasisban kulcsfontosságú TNF $\alpha$ -IL-12/23-IL-17-tengelyt. Rosaceában és psoriasisban az IBD-vel megegyező dysbiotikus eltérések alakulnak ki, ez közös etiopatogenetikai faktorok lehetőségét veti fel. A dysbiosis célzott probiotikummal vagy antibiotikummal történő kezelése, illetve a probiotikumok preventív alkalmazása AD-ben nem új keletű, az eredmények azonban ellentmondásosak. Psoriasisban, rosaceában, acne vulgarisban vagy seborrhoeás dermatitisben is végeztek orális probiotikumokkal a dysbiosis kezelésére irányuló vizsgálatokat, ezek eredménye biztató. A jövőben a vizsgálatok nagyobb esetszámmal, randomizált körülmények között való elvégzése szükséges a hatékonyság pontosabb megítélésére és a legmegfelelőbb probiotikum kiválasztására. Ezek eredményeként a jövőben képesek lehetünk a bél-bőr-tengely mentén a legkevesebb mellékhatással járó módon beavatkozni, a bél-mikrobiom harmonizálásával bőrbetegségek aktivitását befolyásolni.

Dr. Anker Pálma munkáját az EFOP-3.6.3-VEKOP-2017-00009 azonosító pályázat támogatta.

## Irodalom

- You B, Chen CY, Yu CP, Wang PH, Lu JY. Frequency-dependent skin penetration depth of terahertz radiation determined by water sorption-desorption. *Opt Express* 2018; 26: 22709–21. DOI: 10.1364/OE.26.022709
- Kim M, Choi KH, Hwang SW, Lee YB, Park HJ, Bae JM. Inflammatory bowel disease is associated with an increased risk of inflammatory skin diseases: A population-based cross-sectional study. *Journal of the American Academy of Dermatology* 2017; 76(1): 40–8. DOI: 10.1016/j.jaad.2016.08.022
- Greuter T, Navarini A, Vavricka SR. Skin Manifestations of Inflammatory Bowel Disease. *Clinical reviews in allergy & immunology* 2017; 53(3): 413–27. DOI: 10.1007/s12016-017-8617-4
- Károlyi Z, Erős N, Újszászy L, Nagy G. Gyulladásos bélbetegségek bőr- és nyálkahártyatünetei *Orvosi Hetilap* 2000; 141(25).
- Vavricka SR, Brun L, Ballabeni P, Pittet V, Prinz Vavricka BM, Zeitz J, et al. Frequency and risk factors for extraintestinal manifestations in the Swiss inflammatory bowel disease cohort. *The American journal of gastroenterology* 2011; 106(1): 110–9. DOI: 10.1038/ajg.2010.343
- Zhao M, Burisch J. Impact of Genes and the Environment on the Pathogenesis and Disease Course of Inflammatory Bowel Disease. *Digestive diseases and sciences* 2019. DOI: 10.1007/s10620-019-05648-w
- McIlroy J, Ianiro G, Mukhopadhyay I, Hansen R, Hold GL. Review article: the gut microbiome in inflammatory bowel disease—avenues for microbial management. *Alimentary pharmacology & therapeutics* 2018; 47(1): 26–42. DOI: 10.1111/apt.14384
- Molnár T. A mikrobiom szerepe gyulladásos bélbetegségekben. *Gaszterológiai és Hepatológiai Szemle* 2018; 4(3): pp. 161–3.
- Kundu P, Blacher E, Elinav E, Pattersson S. Our Gut Microbiome: The Evolving Inner Self. *Cell* 2017; 171(7): 1481–93. DOI: 10.1016/j.cell.2017.11.024
- Matsuoka K, Kanai T. The gut microbiota and inflammatory bowel disease. *Seminars in immunopathology* 2015; 37(1): 47–55. DOI: 10.1007/s00281-014-0454-4
- Nishida A, Inoue R, Inatomi O, Bamba S, Naito Y, Andoh A. Gut microbiota in the pathogenesis of inflammatory bowel disease. *Clinical journal of gastroenterology* 2018; 11(1): 1–10. DOI: 10.1007/s12328-017-0813-5
- Loubinoux J, Bronowicki JP, Pereira IA, Mougenel JL, Faou AE. Sulfate-reducing bacteria in human feces and their association with inflammatory bowel diseases. *FEMS microbiology ecology* 2002; 40(2): 107–12. DOI: 10.1111/j.1574-6941.2002.tb00942.x
- Takahashi K, Nishida A, Fujimoto T, Fujii M, Shioya M, Imaeda H, et al.

- Reduced Abundance of Butyrate-Producing Bacteria Species in the Fecal Microbial Community in Crohn's Disease. *Digestion* 2016; 93(1): 59–65. DOI: 10.1159/000441768
  - Fujimoto T, Imaeda H, Takahashi K, Kasumi E, Bamba S, Fujiyama Y, et al. Decreased abundance of *Faecalibacterium prausnitzii* in the gut microbiota of Crohn's disease. *Journal of gastroenterology and hepatology* 2013; 28(4): 613–9. DOI: 10.1111/jgh.12073
  - Varela E, Manichanh C, Gallart M, Torrejon A, Borrrel N, Casellas F, et al. Colonisation by *Faecalibacterium prausnitzii* and maintenance of clinical remission in patients with ulcerative colitis. *Alimentary pharmacology & therapeutics* 2013; 38(2): 151–61. DOI: 10.1111/apt.12365
  - Grimbaldeston MA, Nakae S, Kalesnikoff J, Tsai M, Galli SJ. Mast cell-derived interleukin 10 limits skin pathology in contact dermatitis and chronic irradiation with ultraviolet B. *Nature immunology* 2007; 8(10): 1095–104. DOI:10.1038/ni1503
  - Belkaid Y, Hand TW. Role of the microbiota in immunity and inflammation. *Cell* 2014; 157(1): 121–41. DOI: 10.1016/j.cell.2014.03.011
  - Parodi A, Paolino S, Greco A, Drago F, Mansi C, Rebora A, et al. Small intestinal bacterial overgrowth in rosacea: clinical effectiveness of its eradication. *Clinical gastroenterology and hepatology: the official clinical practice journal of the American Gastroenterological Association* 2008; 6(7): 759–64. DOI: 10.1016/j.cgh.2008.02.054
  - Gravina A, Federico A, Ruocco E, Lo Schiavo A, Masarone M, Tuccillo C, et al. *Helicobacter pylori* infection but not small intestinal bacterial overgrowth may play a pathogenic role in rosacea. *United European gastroenterology journal* 2015; 3(1): 17–24. DOI: 10.1177/2050640614559262
  - Jorgensen AR, Egeberg A, Gideonsson R, Weinstock LB, Thyssen EP, Thyssen JP. Rosacea is associated with *Helicobacter pylori*: a systematic review and meta-analysis. *Journal of the European Academy of Dermatology and Venereology: JEADV* 2017; 31(12): 2010–5. DOI: 10.1111/jdv.14352
  - Nam JH, Yun Y, Kim HS, Kim HN, Jung HJ, Chang Y, et al. Rosacea and its association with enteral microbiota in Korean females. *Experimental dermatology* 2018; 27(1): 37–42. DOI: 10.1111/exd.13398
  - Willing BP, Dicksved J, Halfvarson J, Andersson AF, Lucio M, Zheng Z, et al. A pyrosequencing study in twins shows that gastrointestinal microbial profiles vary with inflammatory bowel disease phenotypes. *Gastroenterology* 2010; 139(6): 1844–54.e1. DOI: 10.1053/j.gastro.2010.08.049
  - Hong P-Y, Lee BW, Aw M, Shek LPC, Yap GC, Chua KY, et al. Comparative Analysis of Fecal Microbiota in Infants with and without Eczema. *PLOS ONE* 2010; 5(4): e9964. DOI: 10.1371/journal.pone.0009964
- További irodalom megtalálható a szerkesztőségben, valamint a [www.gastronews.olo.hu](http://www.gastronews.olo.hu) weboldalon.