

Haladó kanülálási és mentési technikák alkalmazása a nehéz epeúti kanülálás eseteinek megoldására ERCP során

Madácsy László dr.

Endo Kapszula Gasztroenterológiai Centrum, Budapest
Correspondence: madacsy.laszlo@endo-kapszula.hu

Ez az endoszkópos retrográd kolangiopankreatográfia (ERCP) során végzett haladó epeúti kanülálási technikákról szóló összefoglaló közlemény átfogó áttekintést nyújt a nehéz epeúti kanülálás megoldására szolgáló haladó endoszkópos technikákról és stratégiákról, kiemelve a bizonyítékokon alapuló orvoslás gyakorlatának alkalmazását és a poszt-ERCP-s pancreatitis (PEP) szövődmény minimalizálásának fontosságát. Közleményünkben az ERCP minőségi indikátorainak leírásától és a nehéz epeúti kanülálás definíciójától kezdve részletezzük a különféle haladó epeúti kanülálási technikákat, és emellett összehasonlítjuk a hatékonyságukat az evidencián alapuló orvoslás eredményei alapján, végül pedig javaslatot teszünk az optimális mentési ERCP-stratégiákra.

KULCSSZAVAK: ERCP, PEP, nehéz epeúti kanülálás

Advanced salvage cannulation techniques during ERCP in patients with difficult biliary cannulation

This review about advanced biliary cannulation, provides a comprehensive overview of endoscopic retrograde cholangiopancreatography (ERCP) salvage cannulation techniques, focusing on strategies for managing difficult biliary cannulation. In this review we integrated the theoretical knowledge with practical applications, supported by numerous research and evidence based clinical studies and guidelines to present the current optimal approach of salvage ERCP techniques in patients with difficult biliary cannulation.

KEYWORDS: ERCP, PEP, difficult biliary cannulation

Bevezetés

William McCune és sebészeti csapata a George Washington Egyetemen érte el az első sikeres epevezeték-kanülálást egy Eder száloptikai duodenoszkóp segítségével, amely előre- és oldalnézetet biztosított (1). Akkoriban az epeutak kanülálásának sikeressége azonban még csak 50%-os volt. *McCune-nak* a közleményben idézett mondatai kiemelik a sikeres epeúti kanüláláshoz szükséges alapvető tulajdonságokat a vizsgáló részéről, mint az

állhatatosságot, az elszántágot és a kitartást, amelyre a komplikált endoszkópos eljárás kezdeti szakaszában szükségük volt az ERCP-s orvosoknak, de napjainkban is elmondható, hogy ezekre a tulajdonságokra minden operatív endoszkópos orvosnak szüksége van. Egy évvel később *Oi I. és munkatársai* Japánban egy olyan, oldalnézetet biztosító száloptikai duodenoszkópot fejlesztettek ki, amelynek már emelője is volt, és ez lehetővé tette, illetve megkönnyítette a töltő kanül behatolási szögének manipulálását a Vater-papilla tengelyéhez

képest (2). Ez a technológiai előrelépés drasztikusan javította az ERCP-kanülálás sikerességi arányát 77%-ra, csökkentve a szövődményeket is. Öt évvel később *Classen* és *Demling* Erlangenben (Németország) és *Kawai* (Japánban) egymástól függetlenül dolgoztak az ERCP terápiás alkalmazásainak kifejlesztésén, az epevezeték irányú sphincterotomia (papillotomia, EST) első eseteit dokumentálva (3, 4). *Kawai* egy, a mai tűkéses sphincterotomhoz hasonló eszközt és technikát is kidolgozott (3). A *Demling–Classen* papillotom megkönnyítette ezt az eljárást, lehetővé téve a kontrasztanyag injekcióját a katéter helyben tartása közben, valamint az endoszkópos epeúti kőextrakciót (4). Évtizedekkel később *Peter Cotton* egy editorialban foglalta össze az ERCP-vel kapcsolatos életművét és tapasztalatait, amelynek bevezetőjében *Hippokratésztől* idézve az ERCP-ről azt írta, hogy „az élet rövid, a művészet hosszú, az alkalom elrepül, a kísérletezés veszedelmes, az ítéletalkotás pedig nehéz”, amely idézetre néhai *dr. Szepes Attila* barátom, tanítványom és munkatársam hívta fel először a figyelmemet (5). Ez a mondat véleményünk szerint teljes egészében igaz a nehéz epeúti kanülálás eseteiben a haladó ERCP-kanülálási technikák alkalmazására, mivel ennek során a beavatkozások láncolatát egy adott rövid időperiódusban kell precízen végrehajtani, és helyes sorrendben kell alkalmazni a technikailag meglehetősen kihívást jelentő, minimálinvazív mikrosebészeti endoszkópos eljárásokat, mert ha bármelyik lépés során sokáig eredménytelenül kísérletezünk vagy tévedünk, az veszedelmes, elsősorban az ERCP-vel kapcsolatos szövődmények (poszt-ERCP-s pancreatitis) kapcsán. Másrészt közleményében *Peter Cotton* azt is hangsúlyozza, hogy az ERCP ezen területe egy olyan, az orvosoknak is nagy sikerélménnyel kecsegtető, minimálinvazív, endoszkópos operatív beavatkozás, amelyet általában nem sebészek, hanem a belgyógyászok és a gasztroenterológusok végezhetnek, amivel, ha megfelelő időzítéssel és indikációval történik, akár a beteg életét is meg lehet menteni, például egy szepikus cholangitises, biliaris pancreatitis vagy epeúti köves betegnél. Viszont az ERCP-nek van egy sötét oldala is, és ez elsősorban a szövődményekkel kapcsolatos. Általánosságban az ERCP után 5-7%-ban alakulhat ki valamilyen szövődmény, amely kb. 1%-ban súlyos, és egy ezrelékben akár halálos kimenetelű is lehet, ami általában a poszt-ERCP-s pancreatitis (PEP), vérzés vagy a perforáció következménye (5). Ezek a szövődmények sokszor a beavatkozás technikai sikerétől vagy színvonalától függetlenek, mivel aktuálisan a betegtől függő rizikófaktorok, azaz a műtét tökéletesen sikerül, és a beteg mégis belehal a poszt-ERCP-s pancreatitis szövődményeibe. Az USA-ban a legtöbb endoszkópiával kapcsolatos műhibaper is ilyen esetekből származik, amelynek esélyét az indikáció helyes megválasztása mellett a megfelelő áthidaló (salvage) technika alkalmazásával lehet minimalizálni. Az indikáció helyes megválasztása különösen fontos, általános elvként kijelenthetjük, hogy az ERCP-vizsgálatot néhány speciális kivételtől eltekintve (például kolangioszkópos szövettani mintavétel) diagnosztikus céllal nem végzünk, ERCP kizárólag

akkor indokolt, ha egyértelmű az operatív ERCP beavatkozás igénye, akár egy ülésben endoszkópos ultrahangvizsgálattal is igazolva. Szintén a szerzőtől származik a megfelelő indikáció fontosságát hangsúlyozó idézet: „az ERCP azokban a betegekben a legveszélyesebb, akikben annak elvégzése a legkevésbé indokolt” (5).

I. A minőség meghatározása az ERCP során

Aksel Kruse szerint az endoszkópiában – és különösen az ERCP során – a minőség bár a külső megfigyelő (szakértő) által jól érezhető, de viszonylag nehezen számszerűsíthető és mérhető (6). Napjainkban az ERCP minőségét az Európai Gasztrointesztinális Endoszkópos Társaság (ESGE) által meghatározott kvantitatív mutatókkal definiálhatjuk. Ez az irányelv többek között magában foglalja a magas epevezeték-kanülálási arány elérését (legalább 90%-os arány normál anatómiájú esetekben), és emellett a poszt-ERCP-s pancreatitis arányának 10% alatt tartását. Az ESGE is elismeri az ERCP során az endoszkópos minőség számszerűsítésének nehézségét, de hangsúlyozza az irányelvek betartásának fontosságát (7).

Nehéz epeúti kanülálás

A nehéz epeúti kanülálást az ESGE irányelvei alapján határozhatjuk meg, olyan tényezőket figyelembe véve, mint a Vater-papillával történő érintkezéseknek a száma, a kanülálási idő hossza és a hasnyálmirigy-vezeték nem szándékolt kanülálása és/vagy töltése (8).

Még tapasztalt endoszkóposok kezében is akár 20%-ban kudarcot vallhat a szelektív epevezeték-kanülálás (selective biliary cannulation, SBC) első körben. Az SBC többszöri kísérlete növeli a bódításban vagy mély szedációban töltött időt, növeli a sugárterhelést, fokozza a poszt-ERCP-s pancreatitis (PEP) kockázatát, és késlelteti a terápiás lehetőségeket. Nehéz SBC esetén az endoszkóposnak időben meg kell hoznia azt a döntést, hogy a standard kanülálási technikák további erőltetése helyett időben áttérjen olyan haladó kanülálási áthidaló (salvage) technikákra, mint a hasnyálmirigy-vezeték vezetődrótos kanülálása és stentelése vagy az elővágás (pre-cutting), vagy pedig időlegesen felfüggeszti az ERCP-s beavatkozást. A beteg biztonsága, az eljárás sürgőssége, a kanülálással töltött idő és az eszközök költségei mind fontos tényezők ebben a döntésben. Vizsgálatok kimutatták, hogy a kanülálással töltött idő növekedése és a több kanülálási kísérlet nagyobb PEP-arányhoz vezet, és a haladó eszközök (különböző tűkéses, extrahidrofil vezetődrótok, pancreasstentek) használata nagyobb költségeket jelent mind a beteg, mind az endoszkópos vizsgálóhely számára (9, 10).

A poszt-ERCP-s pancreatitis (PEP) az ERCP egyik leggyakoribb és potenciálisan akár halálos szövődménye. A PEP-et, azaz az ERCP utáni pancreatitist (a pankreatogén fájdalom és a klinikai tünetek, a szérumamiláz- és -lipázszint háromszorosan meghaladják a vizsgálat utáni 24 órában a normál felső határértéket, vagy a pozitív pancreatitisre utaló képalkotó leletek [CT vagy MRI]) a felsoroltak közül

legalább kettő tünet jelenlétével definiálják, leginkább olyan esetekben, amelyek legalább 1 napra, nem tervezetten kórházi felvételt igényelnek, és jelentős extra kórházi költségeket okoznak az ERCP során. A 21 prospektív vizsgálatot magában foglaló, 16 885 beteget átfogó szisztematikus áttekintés kimutatta, hogy az ERCP után kialakuló PEP általános gyakorisági aránya 3,5%, a mortalitási arány pedig 0,8% volt. A PEP betegtől függő kockázati tényezők közé tartozik a feltételezett Oddi-sphincter-diszfunkció, a női nem, az epeúti tágulat vagy az epeúti obstrukcióra utaló laboreltérések hiánya és az azt megelőzőleg a korábbi ERCP után kialakult PEP is (11).

A betegtől független, az ERCP technikai kivitelezésével összefüggő legfontosabb kockázati tényező a PEP kialakulására a nehéz (problémás vagy elhúzódó) epeúti kanülálás. Emellett a PEP kockázata általánosságban megnövekedik precut sphincterotomiával (RR: 2,71; 95% CI: 2,02–3,63; $p < 0,001$) és kontrasztanyag hasnyálmirigybe történő injekciójával (RR: 2,2; 95% CI: 1,6–3,01; $p < 0,001$) is. A technikai faktorokkal kapcsolatos PEP-kockázat szintén megnövekszik az alacsonyabb ERCP-volumenű (<200 ERCP/év) és alacsonyabb ERCP-gyakoriságú endoszkóppal (<40/év) rendelkező központokban, és ezek a rizikónövekedések összeadódnak más, a beteghez kapcsolódó kockázati tényezőkkel, mint például a fiatalabb kor vagy a női nem (12).

A *nehéz epevezeték-kanülálás* fogalmát az alábbiak szerint definiálhatjuk.

A nehéz kanülálás korai definíciójához korábban az alábbiakban felsorolt három kritérium közül legalább két tényező kombinációját használták:

- **Kísérletek száma:** Minimális számú kanülálási kísérlet (általában 5-15) szolgált küszöbértékül.
- **Eltelt idő:** A standard kanülálási technikákkal töltött időt is figyelembe vették, jellemzően 5-20 percnél hosszabb idő szolgált küszöbértékül.
- **Nem szándékolt MPD-kanülálás:** Néhány definíció a fő hasnyálmirigy-vezeték (MPD) nem szándékolt kanülálásainak számát is figyelembe vette, egyes vizsgálatok több mint 4 MPD-kanülálást jeleztek nehéz kanülálásként.

Az ESGE jelenleg is érvényes irányelvei alapján a *nehéz epevezeték-kanülálás* fogalmát az alábbiak szerint definiálják (8):

Intakt papillájú betegekben végzett ERCP beavatkozások esetén az ESGE definíciója szerint nehéz a kanülálási kísérlet, ha a következők bármelyike igaz:

- **Túllépés az időben:** a kanülálási kísérlet 5 percnél tovább tartott.
- **Túllépés a kísérletek számában:** több mint 5 kanülálási kísérletet tettek.
- **Nem szándékolt MPD-kanülálás:** több mint egy nem szándékolt MPD-kanülálás vagy kontrasztanyaggal történő feltöltés (opacifikáció) esetleg túltöltés (acinalizáció) történt.

Az ERCP-kanülálási folyamat során a poszt-ERCP-s pancreatitisre hajlamosító legfontosabb szempont azonban a kanülálás teljes időtartama, számos nagy beteganyagot magában foglaló prospektív tanulmányban igazolták,

hogy a 15 percnél hosszabb kanülálási időtartam szignifikánsan emeli a PEP gyakoriságát (10). Nem teljesen meglepő, de viszonylag új adat, hogy a Vater-papilla makroszkópos megjelenése (type I: normális küllemű, type II: kicsi [mamilláris], type III: előemelkedő [prot rudáló, muscularis], type IV: taréjos, lebernyeges) és a nehéz epeúti kanülálás között összefüggés mutatható ki, miszerint a különböző típusokban a nehéz epeúti kanülálás aránya: 36%, 52%, 48% és 43%, sorrendben, átlagosan (13).

II. Haladó ERCP-kanülálási technikák

A kanülálási arány javítása érdekében az elmúlt években számos haladó ERCP-kanülálási technikát és eszközt terveztek meg és javasoltak az ERCP-s szakemberek, amelyek nemcsak megkönnyítik az epevezeték kanülálását, hanem csökkentik a kanülálási időt, és ezáltal a PEP kockázatát is. Ezen módszerek kivitelezését, előnyeit és nehézségeit az alábbiakban részletezzük. Ez a rész az ERCP-ben alkalmazott haladó technikákat ismerteti részletesen, amelyeket akkor vethetünk be, ha a standard szelektív epevezeték-kanülálás (SBC) sikertelen.

1. Vezetődrót-asszisztált kanülálás

A vezetődróttal asszisztált epeúti kanülálás (wire-guided selective biliary cannulation, WG-SBC) napjainkban egy alapvető elsőként választandó technika, amelynek alkalmazásával (háromlumenű kanülotomon felvezetett, hidrofil 0,35" vezetődróttal) megkönnyíthető a szelektív epeúti kanülálás, és elkerülhető, hogy a hasnyálmirigy-vezetékbe ismét kontrasztanyagot adjunk. Az eljárás nagy előnye, hogy ha sikerül a vezetővel szelektíven az epeútba jutni, akkor a dróton a kanülotom (három lumenű papillotom) könnyen az epevezetékbe juttatható, és kontrasztöltés után, kifelé jövet ugyanazon eszközzel indokolt esetben a sphincterotomia (epe irányú papillotomia) is elvégezhető. A kanülálás közben a vezetődrót megfelelő helyzetét a fluoroszkópia során is (RTG képerősítőn) ellenőrizve csak akkor töltünk kontrasztanyagot, ha meggyőződünk róla, hogy a vezetődrót magasan a choledochusba jutott, ez a gyakorlat csökkenti a felesleges pancreasvezeték-töltés esélyét, és ezáltal a PEP szövődmény gyakoriságát is. A vezetődrót behatolási irányát a Vater-papilla tengelyéhez képest nemcsak a duodenoszkóp emelőjével, hanem a kanülotom vágóélének feszítésével és oldalirányú forgatásával is változtathatjuk, miközben a hidrofil 25-25"-es vezetődrótot finoman néhány milliméternyit előre-hátra mozgatva megtalálhatjuk a helyes irányt. A drót Vater-papillán belüli helyzetét közben az RTG-képerősítőn is figyelhetjük, így váltva a pancreasvezetékéről az epevezetékre. Tovább javíthatja a hatékonyságot, ha a vezetődrótot és a kanülotomot is maga az endoszkópos orvos kezeli, mert így jobban érezzük az ellenállást a vezetődróton, ami a nem megfelelő behatolási szöveget jelenti. Ha 5-10 perc próbálkozás ellenére sem sikerül kivitelezni a fenti (WG-SVC) eljárást, akkor az alábbi lehetőségek vagy azok kombinációja közül választhatunk (14, 15).

Hasnyálmirigyvezeték-vezetődrót vagy dupla vezetős technika (double guide-wire technique: DGWT)

Egy másik hatékony kanülálási mentőeljárás a kétvezetős technika, amely a pozícióban hagyott hasnyálmirigyvezeték-drót használata mellett egy második vezetődróttal történő kanülálást jelent az SBC megkönnyítésére, amely eljárást először Gyökeres Tibor és Pap Ákos közölték az endoszkópos szakirodalomban (16). Ilyenkor a fő hasnyálmirigy-vezetékben (MPD) lévő vezetődrót kiegyenesíti az epevezeték intramurális szakaszát, ezzel irányítva a második vezetőt vagy a papillotomot az epevezetékbe, és csökkentve a további véletlen MPD-kanülálás kockázatát. Az első vezetődrót stabilizálja is a papillát, valamint megmutatja a pancreasvezeték kanülálási irányát a térben, amely helyzettől az epevezeték tangenciálisabban és az óramutató járásával ellentétesen 2 órával balra helyezkedik el. Retrospektív és prospektív vizsgálatok (n=363 és n=274) az egyvezetős (SGWT) és a korai kétvezetős (DGWT) technika összehasonlításával nem mutattak szignifikáns különbséget a kanülálási sikerességben vagy a PEP-arányokban. Egy 7 RCT-t (n=577) magában foglaló metaanalízis azonban kimutatta, hogy a DGWT növelte a PEP kockázatát a standard WG-SBC és a korai elővágásos technikákhoz képest (RR: 1,98; 95% CI: 1,14–3,42) (17–19).

Vezetékvezérelt kanülálás hasnyálmirigystent felett (wire-guided cannulation over pancreatic stent, WGC-PS)

Ezen eljárás lényege, hogy az ismételt véletlen hasnyálmirigy-vezeték kanülálás után a vezetődrót helyben hagyása mellett egy ideiglenes, kis kaliberű (3-5 F) profilaktikus hasnyálmirigystentet helyeznek be, majd a stent felett/mellett végzik el a WG-SBC-t (20, 21). Ez kizárja a további véletlen MPD-kanülálást, és ráadásul a profilaktikus kis kaliberű hasnyálmirigystentet 2-5 napig a beavatkozás után a hasnyálmirigy-vezetékben hagyva jelentősen csökkenthetjük a súlyos PEP-szövődmények arányát is. Tanulmányok kimutatták, hogy a WGC-PS szignifikánsan csökkenti a PEP arányát (akár 23%-ról kevesebb mint 3%-ra). Egy retrospektív vizsgálat, amely a WGC-PS-t és a DGT-t hasonlította össze, hasonló kanülálási sikert, de alacsonyabb PEP-arányt mutatott a WGC-PS-csoportban (bár ez nem érte el a statisztikai szignifikanciát). Lényeges hangsúlyozni, hogy a DGT kudarcának mintegy fele sikeresen menthető volt WGC-PS segítségével. A WGC-PS költséghatékonyabbnak tekinthető az alacsonyabb PEP-arányok miatt, ráadásul kombinálható más technikákkal is, például tükéses sphincterotomiával mint további mentő eljárással, ha a WGC nem sikerül 5-10 percen belül. Az ESGE profilaktikus, kis kaliberű hasnyálmirigyvezeték-stentelést javasol mind a vezetékvezérelt kanülálási módszerek, mind az elővágási technikák előtt, a szövődmények minimalizálása miatt. Fontos tudni azonban, hogy a már behelyezett, kis kaliberű pancreasstentnek a papillából kilógó része – az anatómiától függően – technikailag nehezebbé vagy lehetetlenné teheti a tükéses elővágást, különösen, ha külső malacfarok (pigtail) jellegű pancreasstentről van szó.

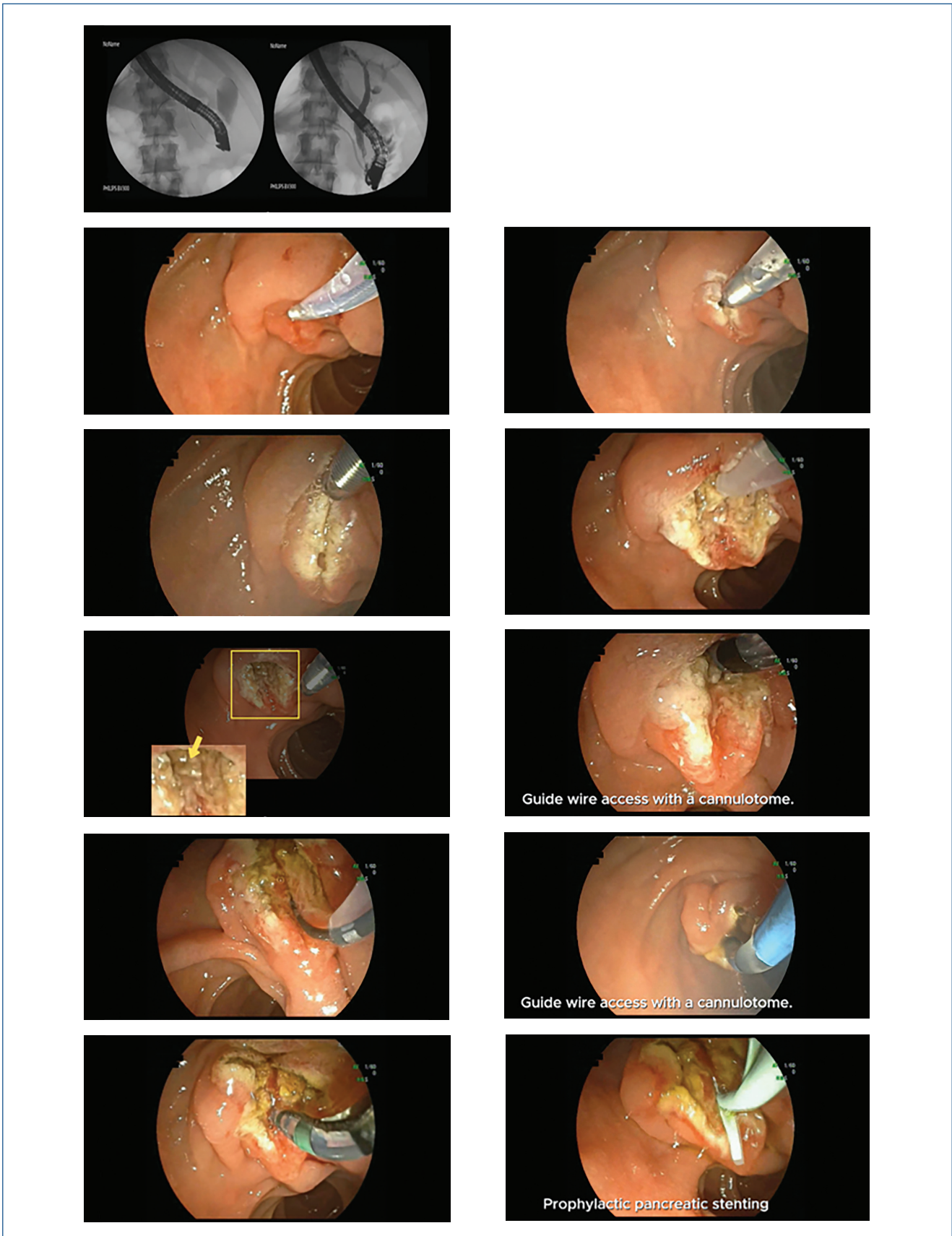
2. Elővágási technikák (precutting)

Az alábbiakban a különböző tükéses elővágási módszereket mutatjuk be, elsősorban a longitudinális túpapillotomiára és a fistulotomiára koncentrálva (22–28). Amikor a standard epevezeték-kanülálási technikák nem járnak sikerrel, sok endoszkópos tükéses elővágást (precut papillotomiát) végezhetünk a közös hepatopancreaticus ampulla endoszkópos microsebészeti feltáráshoz és az epevezeték kezdeti szakaszának az eléréséhez. Ez magában foglalhatja az ampulláris szakaszt (top-to-tip vagy tip-to-top tükéses elővágás), vagy a közös sphincterzóna felett is elvégezhető (fistulotomia). Ezeket a technikákat összefoglalóan *elővágási technikáknak* nevezik, és megkönnyítik a hozzáférést az epeúthoz, illetve az Oddi-sphincter biliáris propria területén keresztül. Biztonságos és hatékony kivitelezéséhez azonban a Vater-papilla anatómiájának alapos ismerete szükséges. Az elővágási technikákban leggyakrabban használt eszköz a tükés precut papillotom, egy olyan, a hagyományos kanülhöz hasonló precíziós vágóeszköz, amelynek belsejéből egy vékony, túszerű szabad drótvég áll ki, amelyet áram hatására monopólárisan aktiválnak (Endocut I, E1). Az eszköz használata nyugodt beteget és milliméterre precíz endoszkópos kontrollt igényel; valamint fontos tudni, hogy a tükés hegyének a katéternél 2-3 mm-nél nagyobb kinyúlása jelentősen megnöveli a perforáció kockázatát (akár a duodenum mediális falán keresztül, akár retroduodenális perforációt okozva, ami potenciálisan műtétet is igénylő, akár halálos komplikáció veszélyét rejti). Hangsúlyozni kell továbbá, hogy a tükéses elővágásnak nem célja a komplett sphincterotomia elérése, az elővágást csak addig kell meghosszabbítani, amíg az epevezeték distalis pontja a sphincterizomzaton belül megnyílik (epecsepp jelenik meg a műtéti területen) és ezután hagyományos papillotomra és vezetődróra cserélve könnyen kivitelezhetővé válik a WG-SBC, majd ennek nyomán komplettálhatjuk a papillotomiát a harántredőig a hagyományos sphincterotommal. Léteznek már olyan, újabb hibrid eszközök, amelyek a tükést közvetlenül a hagyományos sphincterotom (ST) belsejébe integrálják, ami potenciálisan komplexebb, egy ülésben eszközcsere nélküli lehetőséget biztosít, mint a különálló tükéses eszközök használata esetén. Az ESGE azt javasolja, hogy ha lehetséges, profilaktikus, kis kaliberű hasnyálmirigyvezeték-stentet is helyezzenek el az elővágás előtt vagy azután a fő hasnyálmirigy-vezetékbe (MPD). Ez védi a hasnyálmirigy kivezető szájadékát, kiegyenesíti az epevezeték intramurális szakaszát, és javítja a hozzáférést a sphincterotom számára a metszés után.

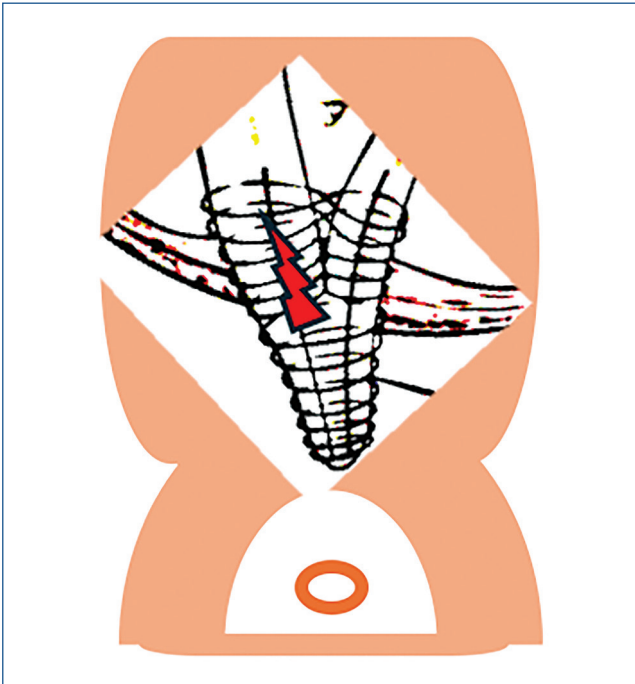
Precut papillotomia (PP)

Az eljárás leírása részletesen: egy tükés segítségével bemetszik a Vater-papilla duodenumban elhelyezkedő, közös szakaszát, megnyitva a közös epevezeték (CBD). A bemetszés általában a papilláris nyílástól (orificium) felfelé az epeút irányában 11-12 órai pozíciójában kezdődik, és az intraduodenalis CBD-szegmens középvonala mentén felfelé halad (tip-to-top) (1. ábra). A beavatkozást tiszt

1. ábra: Problémás epeúti kanülálás: tükés precut papillotomia (tip-to-top), ezután az epeutakat vezetődróttal és hagyományos papillotomával felkeressük, és a sphincterotomiát a harántredőig komplettáljuk, majd ezután a vezetődróttal felkeressük a Wirsung-vezetékét is, és ide egy 5 F-es, profilaktikus, plasztik pancreasvezeték-stentet implantálunk, amely utóbbit 3-5 nap múlva gasztroszkóppal hurokba befogva a betegből minden esetben eltávolítunk



2. ábra: A precut tűkéses fistulotomia bemetszésének helye és a Vater-papilla anatómiája



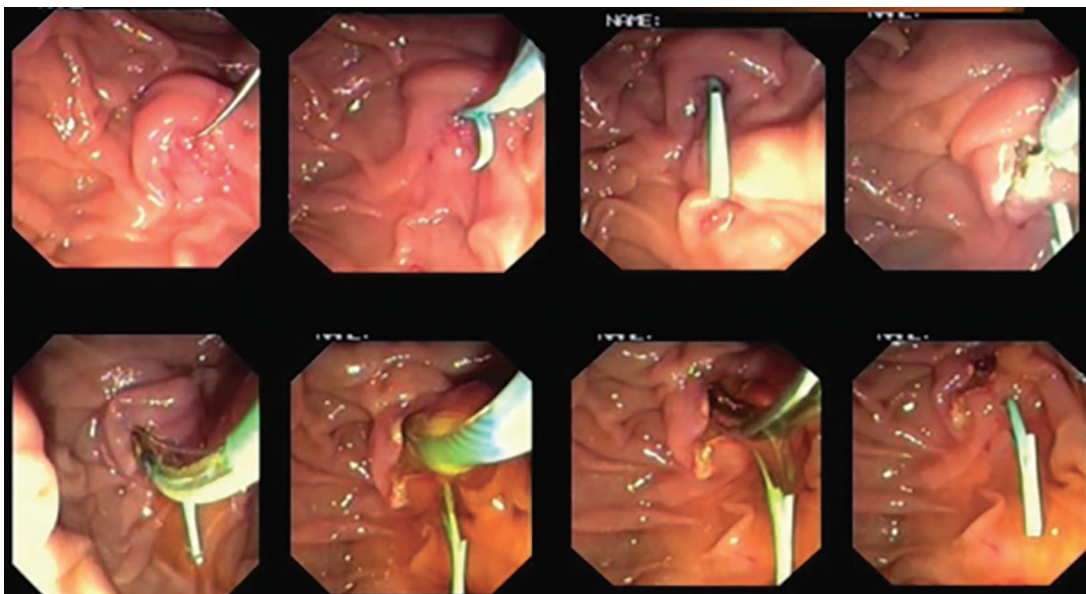
ta vágóárammal vagy Endocut I E1-el végezzük, helyesen rétegről rétegre haladva (nyálkahártya, submucosa) egészen addig, amíg el nem érjük az epeúti záróizmot, amelyet jellegzetes fehéres, hagymahéjszerű megjelenéséről lehet azonosítani. A sphincter felszíni izomrostjainak feltárása után a papilla gyakran vörös pontként vagy mellbimbószerű struktúráként jelenik meg, amelyen keresztül

a sárga színű epefolyás láthatóvá válhat. Ezután a papillán át az epevezeték közvetlenül vagy vezetődrót segítségével szelektíven és mélyen kanülálható, majd a sphincterotomia a kanülálás után hagyományos papillotommal tovább bővíthető.

Precut fistulotomia (PFT)

A precut fistulotomia során a tűkéses elővágást a papilla egy olyan speciális területén, a papilláris nyílás felett végezzük, amely a distalis choledochus (CBD) intraduodenalis szegmensét (vagy a hepatopancreaticus ampulla epevezeték-beszáradását) fedi (2. és 3. ábra). Itt az előzőekben részletezett módszerhez hasonlóan, rétegről rétegre haladva tűkéses bemetszést ejtünk, és ezáltal egy fistulát hozhatunk létre a duodenalis lumen és a CBD lumen között. A bemetszés a kezdeti metszés helyétől függően kissé lefelé, a papilláris nyílás felé, vagy felfelé is meghosszabbítható, utóbbi esetben vigyázva arra, hogy a harántredőt és az ampulláris szakasz szélét ne érje el. Az elővágott fistulotomia technika érintetlenül hagyja a záróizom közös szakaszát és a papilláris nyílást (bár a fistulotomia szükség esetén a záróizmon keresztül lefelé egészen az orificiumig meghosszabbítható, de erre általában nincs szükség), és olyan fistulát hoz létre, amely lehetővé teszi az endoszkópos orvos számára, hogy közvetlenül a CBD-t kanülálja a pancreasvezeték vagy annak intraampulláris szakaszának érintése nélkül. Legalábbis elméletben és esetkontrollált vizsgálatok alapján ez a módszer csökkenti a hasnyálmirigygyulladás termikus sérülésének kockázatát és ezáltal a súlyos PEP kockázatát, különösen magas rizikójú betegek esetében. Ennek a technikának egy változata, a szuprapapilláris punkció, közvetlen duodenocholedochalis hozzáférést hoz létre egy endoszkópos ultrahangos

3. ábra: Ismét a pancreasvezeték kanüláló vezetődrót miatt profilaktikus pancreasvezeték-stent behelyezése, majd ezután elvégzett sikeres fistulotomia tűkéses papillotommal, majd a sphincterotomia komplettálása vezetődróttal és hagyományos háromlumenű papillotommal



biopsziás tübe helyezett vezetődrot segítségével, amely fluoroszkópos irányítás mellett, kauterizálás nélkül közvetlenül az epevezetékbe púgálja meg. Az utóbbi eljárást EUH-val kombinálva a módszer bizonyítottan csökkenti a PEP arányát, miközben elfogadhatónak tűnő, alacsony perforációs arányt mutat (29).

Transpancreaticus precut sphincterotomia (TPS)

A megfelelő precut papillotomia vagy fistulotomia elérése tűkessel nehéz lehet kevésbé gyakorlott operatív endoszkópos orvosok számára, vagy olyan betegeknek, akiknek kicsi vagy nehezen lokalizálható papillájuk van. Az ilyen betegek esetében a TPS egy életképes alternatív módszer lehet. A TPS technikájáról először 2007-ben *Kapetanos Dimitris* számolt be, amely közleményben egy standard, rövid végű (precut) sphincterotomot használt, amelyet a CBD felé tájolt, körülbelül 11 óránál, és amelyet felületesen vezetnek be az ampullába vagy az MPD-be, és ilyen módon epe irányú septotomiát végezve segítette elő az epeúti kanülálást (30). A későbbi közleményekben már a standard sphincterotomot használják a TPS-re olyan módon, hogy miután a pancreasvezetékbe jutott vezetődrotot át annak hegyét és a vágóél kezdetét az ampulláris szakaszba juttatták, egy elővágást készítenek 11 óra irányában felfelé, az epevezeték irányában történő bemetszésre a precut papillotomia elvégzéséhez. A TPS előnyei közé tartozik, hogy nem kell a sphincterotomot a tűkéses eszközre cserélni, és a tűkéses eszközhöz képest jobban kontrollálható a metszés mélysége. Bár a TPS önmagában 9%-os PEP-kockázatot hordoz (valószínűleg az MPD-t érintő irritáció és ödéma miatt), a PD-stent elhelyezése a TPS után bizonyítottan 4%-ra csökkenti a PEP előfordulását (31).

Összefoglalva, ebben a részben az elővágási technikákat olyan átfogó stratégiaként mutattuk be, amelyekkel hozzáférhetünk az epevezetékhez nehéz epeúti kanülálás eseteiben is, amikor a standard módszerek kudarcot vallanak. Ki kell emelni azonban, hogy ezen haladó kanülálási technikák alkalmazása nem helyettesíti a hagyományos kanülálási technikák megfelelő szintű elsajátítását és azok precíz kivitelezését, és semmiképpen nem javasoltak kezdő endoszkópos orvosok számára, hiszen a megfelelő gyakorlat, az anatómiai ismeretek, a pontos műszerhasználat és a profilaktikus hasnyálmirigy-stentelés biztonságos kivitelezése nélkül önmagukban veszélyesek, és szakavatatlan kezekben halálos komplikációknak tehetik ki a beteget.

A különböző elővágási technikák hatékonysága

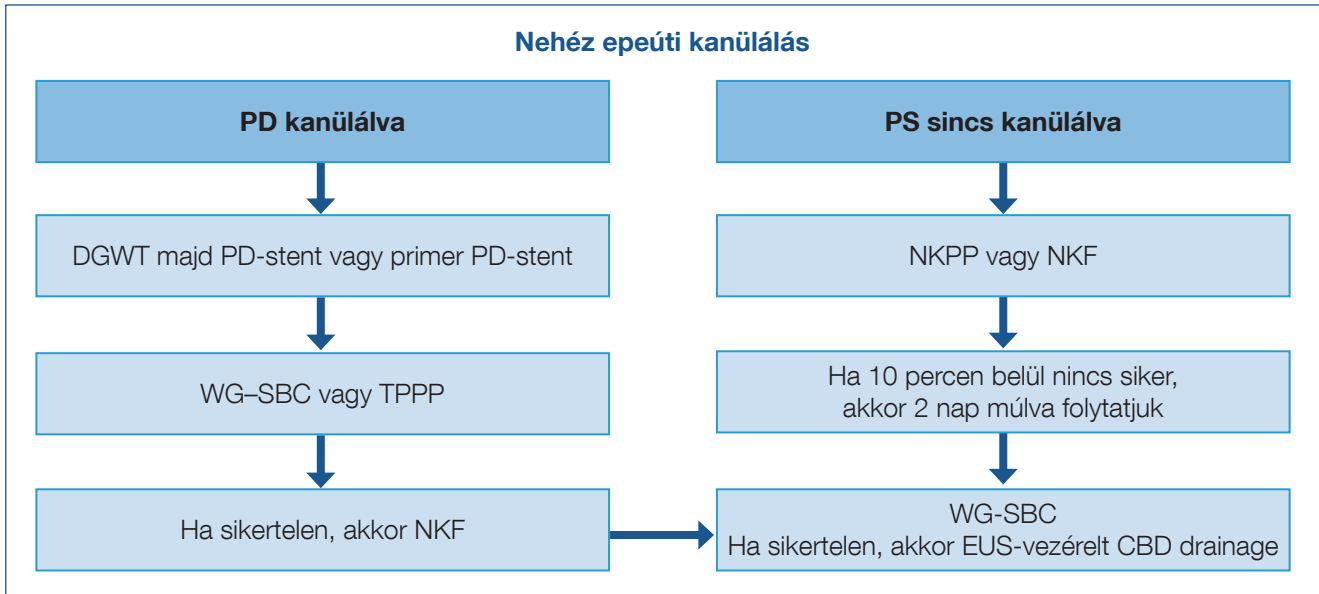
Az elővágási technikákkal kapcsolatos korai tanulmányok szerint a PEP aránya elérte a 15-20%-ot, ami riasztóan magas szám volt, és 2-3-szorosa a szövődménymentes SBC PEP-arányának. Nem volt azonban világos, hogy ezek az arányok a tűkéses elővágási technikák használatának vagy a már ez előtt hosszasan kivitelezett többszöri SBC-kísérleteknek tulajdoníthatók-e. Akkoriban általános nézet volt, hogy az elővágási tűkéses precut papillotomia beavatkozások előtt a hagyományos kanülálási technikákat kell előnyben részesíteni, lehetőség szerint hosszán kitartani emellett a stratégia mellett (perzisztens hagyományos kanülálás), és a tűkéses technikát csak végső esetben volt javasolt bevetni. Saját akkori gyakorlatunkban mi is ezt alkalmaztuk, azonban megfigyeltük, hogy ha a sikertelen hagyományos kanülálási próbálkozások után mégis elővágunk a tűkésapillotommal, akkor még ha az ödéma és a vérzés miatt a szelektív epeúti kanülálás azonban nem is sikerült, pár nap múlva az ödéma elmúltával a korábban nehéznek bizonyuló epeúti kanülálás pár perc alatt könnyedén ment WG-SBC technikával a korábbi elővágás miatt annak felső végénél. Ezért hamar áttértünk a korai tűkéses elővágás stratégiájára, és már 20 évvel ezelőtt is a korai elővágási technikák mellett érveltünk, amikor a nehéz kanülálás előre látható vagy korán felismerhető a PEP kockázatának csökkentése érdekében. A világirodalomban először hasonlítottuk össze a korai elővágási technikák kanülálási sikerességét és a PEP arányát a tartós standard kanülálási kísérletekkel szemben, amely eredményeinket azóta nagy randomizált tanulmányok is igazolták (32–35).

Sundaralingam és munkatársai az összes randomizált tanulmány eredményeit értékelő metaanalízisükben is azt igazolták, hogy nagyobb SBC-sikerességet lehet elérni a korai elővágás csoportjában (RR: 1,32; 95% CI: 1,04–1,68), és az elővágási csoportban alacsonyabb PEP-arányt állapítottak meg (36). Egy 2016-os RCT, amelyben 50 korai tűkéses precut papillotomiás beteg és 50 olyan beteg vett részt, akiknél nehéz kanülálás után, precut technika nélkül végeztek MPD-stentelést, hasonló, körülbelül 4%-os PEP-arányt talált, igazolva azt, hogy a korai precut tűkésapillotomia biztonságos és alacsony PEP-szövődményekkel járó eljárás (37).

Saját betegeinkben a magas PEP-rizikójú betegcsoportban, amikor nehéz epeúti kanülálás mellett a vezetődrot ismét a pancreasvezetékbe jutott, a világirodalomban először kombináltuk a profilaktikus, kis kaliberű pancreasvezeték-stentelést és a tűkéses fistulotomiát. Eredményeink alapján magas technikai sikerráta mellett a PEP-szövődmények elkerülhetők voltak. *Sundaralingam és munkatársai* a metaanalízisük során azt is megállapították, hogy csak azok a tanulmányok, amelyekben szakértő endoszkóposok, és nem gyakornokok vettek részt, mutatták ki a pancreatitis kockázatának szignifikáns csökkenését a precut csoportban a standard technikához képest. Ezek a tanulmányok együttesen azt sugallják, hogy tapasztalt endoszkópos szakemberek kezében a korai elővágási technika megkönnyítheti az SBC-t, alacsonyabb PEP-aránnyal, összehasonlítva a standard kanülálás ismételt kísérleteivel (37–41).

A TPS technika további tárgyalást igényel, mivel ezt a technikát nem értékelték külön a fent említett metaanalízisekbe bevont tanulmányokban. Öt tanulmányon keresztül a TPS technikával végzett epeúti kanülálás sikerességi aránya 85% és 100% között mozgott, a nemkívánatos események aránya 3,5% és 20,5% között, a PEP aránya pedig az esetek 3,5 és 22,4%-a között volt. Nemrégiben a TPS-t a tűkéses PP-vel összehasonlító metaanalízis szignifikánsan alacsonyabb sikerességi arányt (OR: 0,5; p=0,046; RR: 0,92; p=0,03) és magasabb vérzéses szövődményarányt (OR: 2,24; p=0,02; RR: 2,18; p=0,02) talált a tűkéses csoportban, de a PEP, a perfo-

4. ábra: Az ERCP-kanülálási salvage technikák sorrendje a véletlen PD-kanülálás függvényében



ráció vagy az összes szövődmény arányában nem volt különbség a TPS-hez képest (42–45). Mindezek a meta-analízisből származó pozitív eredmények a TPS javára azonban megfelelő elővigyázatossággal értékelhetők, mivel nincsenek közvetlen, nagy betegszámú, randomizált vizsgálati eredmények, amelyek direktben a primer PP vagy a PFT és a TPS technikákat hasonlítanák össze. Ráadásul az esetenként 20,5% közeli PEP-arányok a TPS mellett arra utalnak, hogy ezt az eljárást is érdemes profilaktikus pancreassteneléssel kiegészíteni.

2021-ben *Maharshi és munkatársai* egy olyan randomizált prospektív tanulmányt közöltek, amelyben a korai tükés precut papillotomiát a primer (azonnali) tükés precut papillotomiával hasonlították össze, amely hasonló kanülálási siker mellett a primer PP eseteiben a PE-rizikó további csökkenését igazolta (46). Mint a korai túpapillotomia egyik hazai úttörője – bár a III. típusú muscularis papilla esetén logikus megközelítésnek vélem, ezzel együtt egyetértve *Martin L. Freeman*nek a közleményhez írt editorialjában megjelentekkel –, nem gondolom, hogy ilyen gyorsan egy mentő eljáráshoz kellene nyúlni a mindennapi gyakorlatban (47).

Összefoglalás és következtetések

Nehéz epeúti kanülálás esetén a szakirodalmi adatok és az ESGE-ajánlások alapján az alábbi ERCP-gyakorlat javasolt (4. ábra) (48):

- Előnyben részesítsük a vezetődrót-asszisztált technikákat és a korai elővágást (különösen a fistulotomiát) nehéz epeúti kanülálás esetén.
- Alkalmazzunk kis kaliberű, profilaktikus hasnyálmirigy-stentelést, különösen ismételt, nem szándékolt hasnyálmirigyvezeték-kanülálás esetén, vagy ha transpancreaticus sphincterotomiát fontolgatunk.
- Ismerjük fel a korai mentési technikák fontos helyét és szerepét, és kerüljük el a hosszan tartó sikertelen hagyományos kanülálási próbálkozásokat.
- Mindenekelőtt magas PEP-rizikójú betegek vagy sikertelen epeúti kanülálás esetén a beteget tercier centrumokba, tapasztalt endoszkópos szakemberekhez célszerű mielőbb irányítani, és a szakértői konzultáció igénybevételének lehetőségét kell biztosítani az indikációk és az alternatív (EUH-vezérelt) epeúti drainage lehetséges megoldásainak átgondolására.

Irodalom

1. McCune WS, Shorb PE, Moskovitz H. Endoscopic cannulation of the ampulla of Vater: a preliminary report. *Ann Surg* 1968; 167: 752–756. <https://doi.org/10.1097/00006658-196805000-00013>
2. Oi I. Fiberoendoscopy and endoscopic pancreatocholangiography. *Gastrointest Endosc* 1970; 17: 59–62. PMID: 5488440
3. Kawai K. Preliminary report on endoscopical papillotomy. *J Kyoto Pref Univ Med* 1973; 82: 353–355.
4. Classen M, Demling L. Endoskopische Sphinkterotomie der Papilla Vateri und Steinextraktion aus dem Ductus choledochus Endoscopic sphincterotomy of the papilla of Vater and extraction of stones from the choledochal duct (author's transl). *Dtsch Med Wochenschr* 1974 Mar 15; 99(11): 496–7. German. <https://doi.org/10.1055/s-0028-1107790> PMID: 4835515.
5. Cotton PB. Fifty years of ERCP: a personal review. *Gastrointest Endosc* 2018 Aug; 88(2): 393–396. Epub 2018 Apr 12. PMID: 29654739. <https://doi.org/10.1016/j.gie.2018.04.013>
6. Kruse A, Mathiasen MS. Endoskopisk retrograd kolangio-pankreato-

grafi (ERCP). En endoskopisk-radiologisk undersøgelse Endoscopic retrograde cholangio-pancreatography (ERCP). An endoscopic-radiological study. *Ugeskr Laeger* 1976 Apr 12; 138(16): 965–70. Danish. PMID: 1265875.

7. Domagk D, Oppong KW, Aabakken L, et al. Performance measures for ERCP and endoscopic ultrasound: a European Society of Gastrointestinal Endoscopy (ESGE) Quality Improvement Initiative. *Endoscopy* 2018 Nov; 50(11): 1116–1127. <https://doi.org/10.1055/a-0749-8767> Epub 2018 Oct 19. PMID: 30340220.

8. Testoni PA, Mariani A, Aabakken L, et al. Papillary cannulation and sphincterotomy techniques at ERCP: European Society of Gastrointestinal Endoscopy (ESGE) clinical guideline. *Endoscopy* 2016; 48: 657–683. <https://doi.org/10.1055/s-0042-108641>

9. Freeman ML, DiSario JA, Nelson DB, et al. Risk factors for post-ERCP pancreatitis: a prospective, multicenter study. *Gastrointest Endosc* 2001; 54: 425–434. PMID: 11577302 <https://doi.org/10.1067/mge.2001.117550>

A további irodalom megtalálható a szerkesztőségben, valamint a www.gastronews.hu weboldalon.